


Partiële Replantatie.

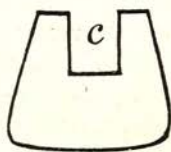
Eenige weken geleden kreeg ik een jongmensch onder behandeling, dien de andere patiënten hadden laten voor- gaan wegens de hevige pijn, die hij had. Mij bleek, dat zijn I₁ sup. sin. door een val totaal was gefractureerd en wel



volgens de aangegeven lijn ab, waarvan a 2 m.M. boven de gingiva is, maar b 4 m.M. er onder. Op deze laatste plaats was nog eenige verbinding tusschen kroon en wortel, maar verder hing de kroon erbij, terwijl de pulpa tendeele in de kroon, ten deele in de lucht, ten deele in den wortel zat. De minste aanraking verergerde de pijn.

Arsenicumapplicatie of cocaindruk waren niet wel mogelijk, waarom ik tot injectie besloot. Het gelukte mij met behulp van 2 c.M³. eusemin de kroon geheel pijnloos zonder tang van den wortel te verwijderen en de zenuw te extirpeeren. Gelukkig kon ik een lange radix constateeren, hetgeen met 't oog op een te plaatsen kunstkroon altijd aangenaam is. Door den slag was een lichte periodontitis ontstaan, die echter spoedig is verdwenen. De kwestie was toen er een mooie kunstkroon op te plaatsen, temeer daar het jongemensch met zijn tijd meegaande, de laterale incisivi mist. Zijn twee centrale incisivi, met een flink diasteem er tusschen en eveneens diasteemen tusschen deze en de cuspidati, vormen vrijwel z'n geheele, in 't oog loopende, gebit. Zij staan nogal vooruit, aan welke omstandigheid hij ook het afbreken van I₁ sup. sin. wel te danken zal hebben. Tevens zijn ze van een

eigenaardigen vorm, welk genre men in kunststanden moeilijk aantreft. Een zijner vrienden vertelde me, dat het volk dat soort tanden „boterspaanders” noemt, welke benaming ik niet onaardig vind, daar er groote gelijkenis in vorm bestaat tusschen beide. Ik kwam dus in de moeilijkheid er een goeden kunsttand bij te vinden en kwam zoo op het denkbeeld z'n eigen tand weer te gebruiken. Ik had dezen bewaard, heb de pulpa uit de kroon verwijderd en 't cavum dentis met alcohol gereinigd met 't oog op het verkleuren van 't dentin.



Ik heb daarna de holte der pulpakamer als inlaycaviteit geprepareerd (c) en de ondersnijdingen, daar te veel boren de kroon noodeloos zou verzwakken, met cement opgevuld. In het wortelkanaal ging een flinke platina-irridiumstift en deze liet ik uitsteken ter diepte van de caviteit. De stift behoefde niet verbogen te worden, maar paste met zijn verlengde, nadat dit iets afgeplat was, in de pulpakamer. Na de stift iets warm gemaakt te hebben, zette ik hem weer in den wortel en drukte de kroon op zijn plaats, nadat ik de caviteit van te voren met inlaywas had gevuld. Bij 't uitnemen zat de was vast aan de stift. Na inbetten goot ik 18 karaats goud tegen de daar ter plaatse ruwgemaakte stift aan. Ik heb toen de stift, die door de eraangesmolten goudinlay precies in de kroon paste, vastgecementeerd aan de kroon, en deze daarna evenals een logankroon op den wortel geplaatst, met dit verschil, dat er niets te slijpen viel, daar beide fractuurdeelen ideaal op elkaar pasten. Wel heb ik moeite gehad de gingiva, die tijdens de behandeling maar hardnekkig over den 4 m.M. onder de gingiva gelegen palatinalen kant van den wortelstomp wilde heengroeien, terug te dringen met guttapercha.

Rijswijk

E. J. MULLERS.