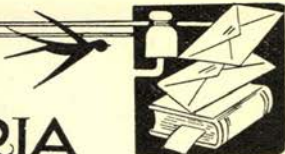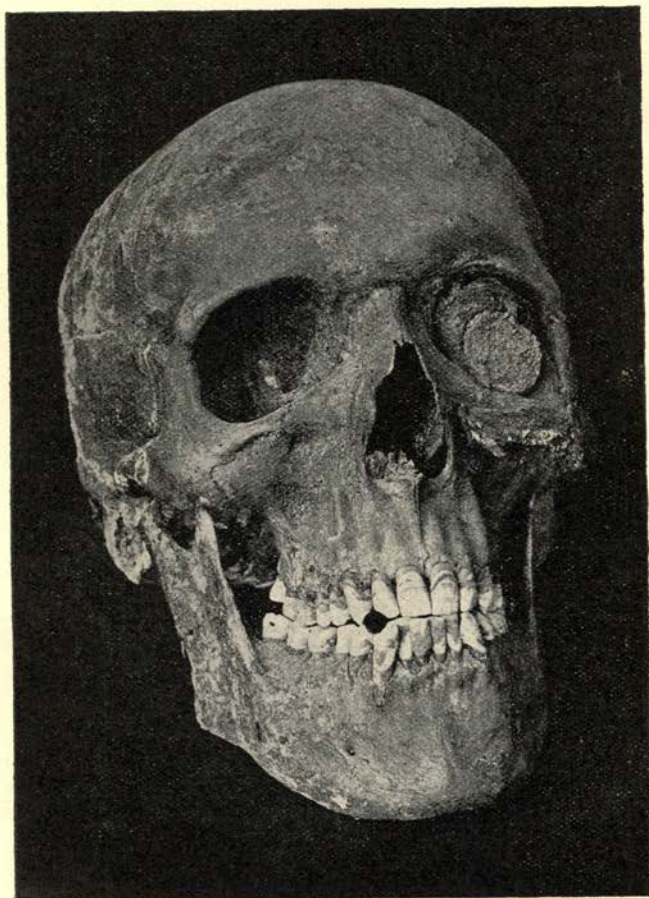


# BERICHTEN EN VARIA



## CASUISTISCHE BIJDRAGE.

In Maart '33 werd bij te verrichten grondwerk in Spaarnwoude op het in onbruik geraakte kerkhof aldaar, een mannschedel opgegra-



ven, in redelijk goeden staat, daar door 't veenzuur alle bot sterk wordt aangetast. Uit de diepte waarop de schedel lag kunnen we afleiden, dat hij ongeveer 300 jaar oud zal zijn. Op bijgaande foto's ziet men als eerste merkwaardigheid, en waarschijnlijk buitengewoon zeldzaam, in de linker oogholte een duitstuk, zooals die vroeger op het ooglid gelegd werd, als dit niet wilde sluiten. Toevallig is de schedel op den achterkant blijven liggen, en het duitstuk is in de oogkas vastgeoxydeerd, daarbij de geheele linker bovenhelft van den schedel groen kleurend. Wij doopten den schedel „Chief Whip” vanwege deze monocle!

Het gebit bevat 32 volkomen gave elementen met geheel normale oclusale afslijping, kleine pijpslijpfacet links, groote dito rechts, tamelijk veel tandsteen op de onregelmatig staande ondertanden, en over 't heele gebit resten van een beginnende pyorrhoea.

Opvallend is de forsche bouw, zware onderkaak met groote kin, regelmatige stand van de praemolaar- en molaarstreek, kolossale hoogte van de processus alveolaris, met enorme wortels van de daarin staande elementen. Speciaal voor de beide canini in de bovenkaak onze bewondering!

Een liefhebber van antieke curiosa was zoo enthousiast, dat hij de schedel voor een fantastisch bedrag (voor den vinder althans!) in eigendom verkreeg.

G. F. M. SCHUTTE—BLOEMENDAAL.

*Bevorderd tot tandarts:*

H. J. James; J. M. v. de Velde; J. van der Vlught; C. L. K. Wegman; Mej. C. J. Voet; Mej. E. L. H. de Vries; J. L. Henneman; A. J. F. Kessener; J. van Knapen; P. Olthof; J. de Roock; E. J. H. R. Buurma; J. L. Kroes; M. A. M. Linsen; O. W. van der Linde; Mej. M. W. Beunk; Mej. M. P. W. Lenssen; R. W. F. Ebbenhout; J. G. de Jong; R. Schuermann; A. A. J. M. Spierings; L. J. de Ruiter; J. C. Abspoel; N. C. Monster.

*Gevestigd:*

H. J. James, tandarts, Parklaan 15, Haarlem.  
Dr. E. Sanders, arts voor tandh. chirurgie en -Röntgenologie en mondziekten, v. Eeghenstr. 115, Amsterdam Z.