

UIT DE PRACTYK

EENZIJDIGE OPEN BEET.

616.314.25

Bij een onlangs door mij gehouden voordracht voor de Amsterdamsche Tandheelk. Vereeniging, bracht een der aanwezigen ter sprake een geval van eenzijdige open beet, waarvoor nòch hij, nòch anderen de oorzaak hadden kunnen ontdekken.

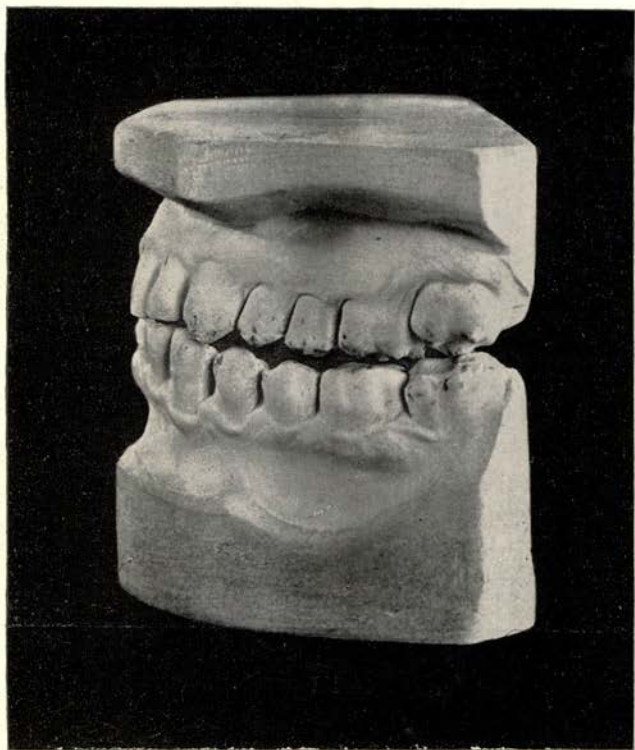
Ik antwoordde toen, dat er bijna altijd — naar mijn meening — een foutieve gewoonte *moest* zijn omdat anders een dergelijke afwijking ondenkbaar is. Of de wang, òf de tong zal zich vermoedelijk tusschen de molaren gelegd hebben.

Een week later ontving ik van collega E. J. van den Berg, te Amsterdam, modellen en foto's van een patient (de heer K. G., 38 jaar oud) die hij een paar dagen tevoren voor het eerst gezien had en waarbij hij een eenzijdige open beet constateerde.

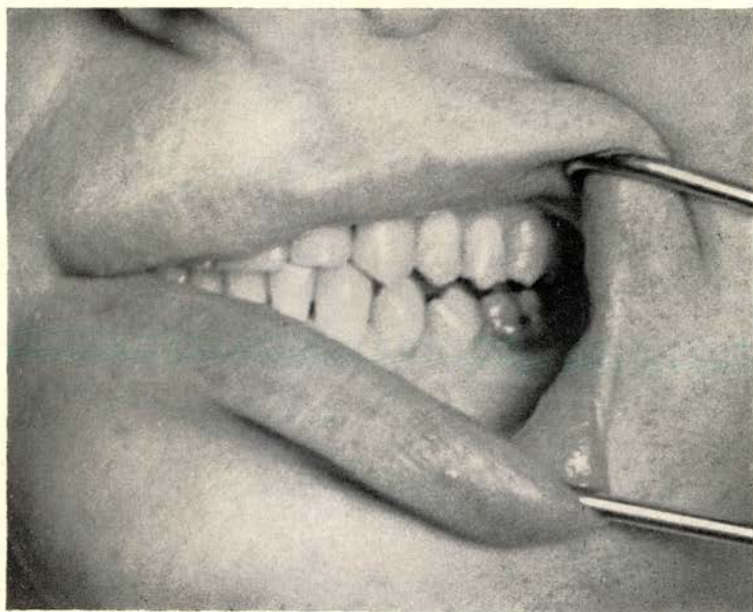
Duidelijk is op de foto te zien dat in dit geval de tong de schuldige is, die zich tusschen de molaren moet hebben ingelegd.

Gezien het zeldzaam voorkomen van deze afwijking, meende ik goed te doen dit geval te publiceeren.

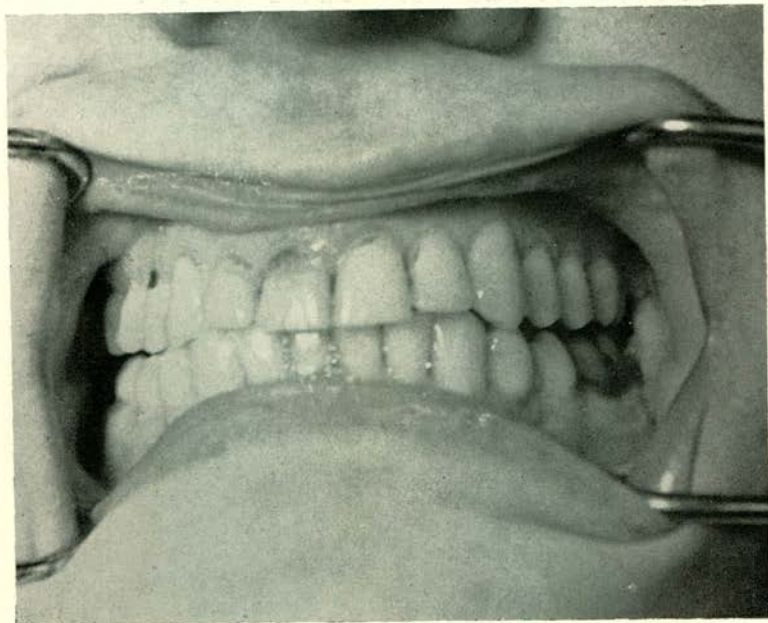
NORD.



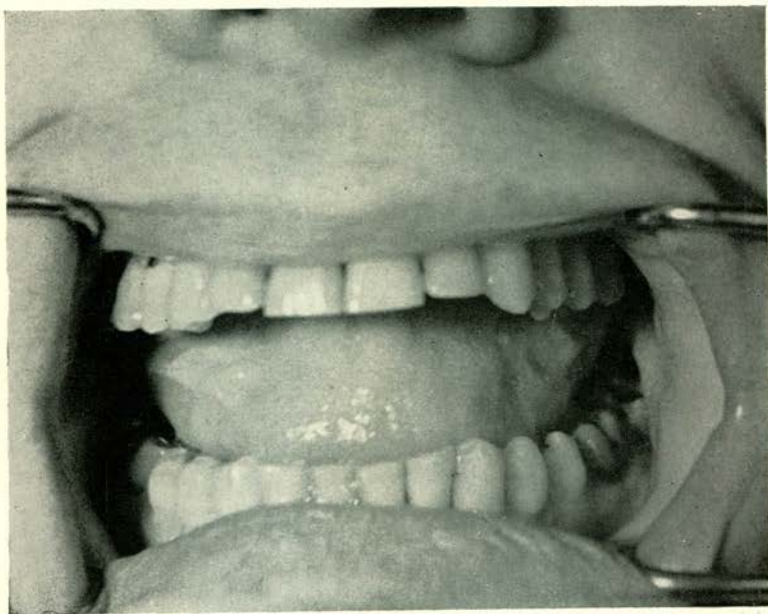
I



II



III



IV