

# UIT DE PRACTYK



## NA DERTIG JAAR. EEN AUTHENTIEK VOORBEELD VAN RESORPTIE DER KAAKWALLEN

DOOR

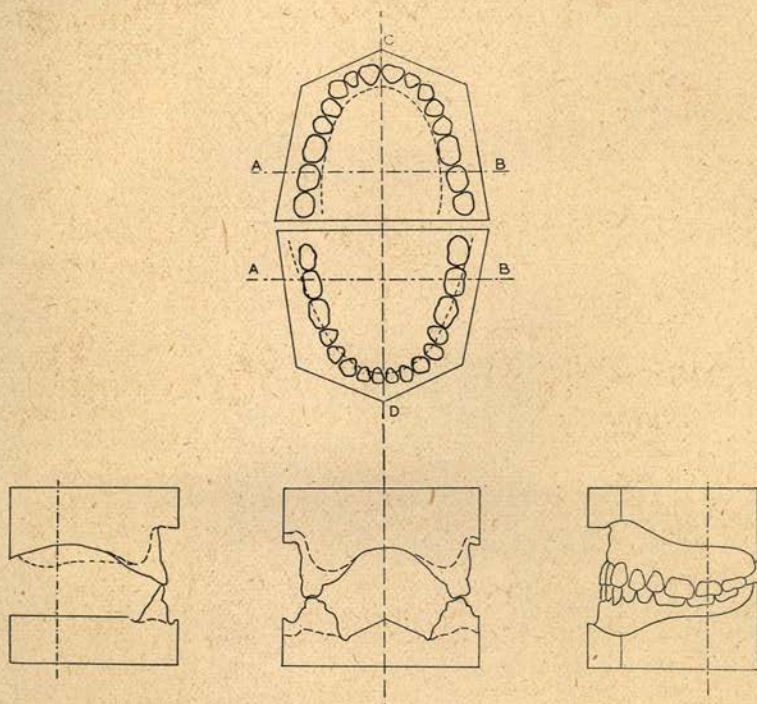
B. R. BAKKER

Dat na het verlies der tanden de kaakwallen resorbeeren is een over bekend feit; eveneens is bekend, dat in het algemeen in de bovenkaak de resorptie buccaal het sterkst optreedt en in de bovenkaak daarentegen linguaal. De illustraties van onze leerboeken geven voor zoover mij bekend echter slechts in teekeningen weer hoe men zich dit proces vóórstelt of zij bestaan uit foto's van modellen, die de resorptie slechts in één stadium toonen, n.l. het uiteindelijke resultaat. Door een toeval ben ik in staat dit tekort aan te vullen.

In 1910 behandelde ik in mijn toenmalige praktijk Mevrouw X., die weliswaar conserveerende hulp noodig had, maar zich overigens verheugde in een buitengewoon mooi en regelmatig gebit. Zóó mooi, dat ik het de moeite waard achtte er afdrukken en modellen van te maken. De laatste hebben zich misschien in Nederland een zekere bekendheid verworven omdat bijna dertig jaren lang de reproducties in zink de eerste jaars studenten hebben gediend bij hun oefeningen in het afdruk nemen op het phantoom. Gedurende dezelfde periode heb ik de patiënte geheel uit het oog verloren.

In 1940 wilde het lot, dat ik den Heer en Mevrouw X. ontmoette. Zegt men niet, dat een schoenmaker iemand altijd naar de voeten kijkt? Tandartsen behoef ik geen uitvoerige verklaring te geven van het verschijnsel, dat mij na die ontmoeting een ander beeld van mijn patiënte bijbleef dan, ten deele dank zij het eerste jaars model, in mijn geheugen was bezonken. Het andere beeld deed het vermoeden op een prothese ontstaan.

In verband met een studie over resorptie nu trok ik voor enkele weken de stoute schoenen aan en heb onder herinnering aan 1910 gevraagd in het bezit te mogen komen van een stel modellen van den mond „zooals deze nu is”. Door de welwillendheid van patiënte en de vriendelijke hulp van een in haar woonplaats ge-



vestigd collega werd aan mijn verzoek voldaan. De gevraagde modellen werden mij gezonden en toonden inderdaad een volkomen tandloozen mond.

Over de oorzaken van de verwoesting, die plaats vond is mij niets bekend. Zij kunnen op meer dan een terrein liggen maar vallen voor het overige buiten het bestek van dit bericht. Het gevolg ervan heb ik getracht zoo duidelijk mogelijk weer te geven in bijgaande afbeelding.

Deze kwam tot stand door met de gnatograaf van Schwarz, (een instrument, dat bij de Hollandsche technici „teekenaar” heet), van de modellen van 1910 en van die van 1940 projecties en doorsneden te maken en deze in dekking te brengen. Het onver-

anderde deel van het palatum en de kaakafstand dienen daarbij als leidraad.

De horizontale projecties van de vrijwel ideale tandboogen behoeven geen toelichting. De hierin geteekende stippellijn ligt in het midden van de tandeloze processus. Hun onderlinge relatie toont ons het verloop der resorptie, zooals men zich deze gewoonlijk voorstelt en zij hierboven werd omschreven. Met één uitzondering echter. De hartlijn van het incisale deel der onderkaak vertoont een uiterst kleine verschuiving naar linguaal, of wel van een linguale resorptie is hier geen sprake. Door de labiale resorptie in de bovenkaak ontstaat niettemin een derde klas relatie, zooals de linker doorsnede tekening duidelijk doet zien. In deze, in de frontale doorsnede over A-B en in de sagittale projectie geven de stippellijnen de omtrekken aan der tandeloze modellen. Zij toonen dus meteen wat verloren ging.

Het trekken van conclusies uit dit eene geval is natuurlijk ongeoorloofd. Voor mij en naar ik hoop voor enkele anderen heeft het illustratieve waarde. Dit brengt mij tot de vraag, waarmee ik deze mededeeling wil besluiten. Waarom *teekenen* wij eigenlijk niet meer in de verschillende technische onderdeelen van ons vak? Of is mijn meening onjuist, dat deze methode van illustreeren het in duidelijkheid vaak verre wint van de fotografie?

Utrecht, 15 Febr. '42.