

*Uit het Laboratorium voor Anatomie en Embryologie
der Universiteit van Amsterdam*

Directeur: Professor DR M. W. Woerdeman

Tegengestelde ontwikkelingstendenties in 's mensen gebit

door DR Th. E. de Jonge,*)

privaat-docent

(met 1 plaat)

Tweede Mededeling: Regressieve vormontwikkeling in boven- en onderkaak

In onze eerste mededeling over dit onderwerp hebben wij de gebitsstructuur van een jongeman beschreven, welker morphologische progressiviteit vergezeld ging van een nauwelijks nog waarneembare regressieve tendenz. De gelukkige omstandigheid nu, dat wij bovendien in de gelegenheid waren, de gebitten der overige gezinsleden in ons onderzoek te betrekken, geeft ons aanleiding, ten tweeden male de aandacht voor dit onderwerp te vragen.

In aanmerking voor ons onderzoek kwamen in de eerste plaats de beide zusters. Terwijl bij een harer de toestand *volkomen normaal* bleek, leverde het gebit der andere — morphologisch veel minder progressief ontwikkeld dan onze reeds besproken casus — als vergelijkingsobject onder meer dan één opzicht een welsprekende toelichting op onze reeds eerder gegeven beschouwingen (afb. 1).

Dit geldt in de eerste plaats voor de molares, wier kronen in de onderkaak alle ¹⁾ een mesio Buccaal randtuberculum dragen, welks bilateraal-symmetrisch karakter bij den eersten molaris de juistheid van

*) De inhoud dezer mededeling werd door Professor Dr M. W. Woerdeman in de op Zaterdag, 25 Mei 1946 gehouden vergadering van de Natuurkundige Afdeling der Koninklijke Nederlandsche Akademie van Wetenschappen te Amsterdam ter opname in de „Proceedings” aangeboden.

Voordracht op den XLIIen Anatomendag der Nederlandsche Anatomen Vereeniging in het Anatomisch-embryologisch Laboratorium der Universiteit van Amsterdam.

Idem op de vergadering van het Nederlandsch Tandheelkundig Genootschap te Utrecht.

¹⁾ De ontbrekende tweede en derde molaris links zijn blijkens de anamnese vroeger reeds geëxtraheerd.

ons reeds vroeger geleverd betoog in een helder daglicht stelt: „Ter linkerzijde”, aldus in onze eerste mededeling, „ontbreekt de eerste molaris. Met reden mogen wij echter aannemen, dat ook deze ene anterolaterale randprominentie bezeten heeft: niet slechts de aanwezigheid dezer prominentie bij zijn beide distale burens wijst in deze richting doch in gelijke mate de bilaterale symmetrie, die wij vroeger reeds als bijna specifiek kenmerk in de vormontwikkeling van onzen eersten molaris beschreven hebben” 2).

Tot soortgelijke conclusie leidt nadere beschouwing der præmolares. Morphotisch al even weinig progrediënt ontwikkeld als de molares, blijkt hier slechts in de bovenkaak links een overtollig element aanwezig, welks eruptie tussen de beide normale bicuspidati nochtans op ongedwongen wijze de juistheid bevestigt van onze in onze eerste mededeling hoofdzakelijk ex juvantibus gestelde diagnose: „Toch zijn wij geneigd”, aldus luidde onze conclusie daar, „den middelsten als zodanig 3) te determineren. Twee overwegingen leidden tot deze conclusie. De eerste is deze, dat de kroon van den meest distalen præmolaris, óók en met name in de ontvouwing zijner fijnere structuur-détails, zó duidelijk de kenmerken van een tweeden præmolaris draagt, dat wij diens identiteit boven elken twijfel verheven achten. Bovendien echter staat de middelste præmolaris in de voornaamste afmetingen zijner kroon ten achter bij de beide andere” 4).

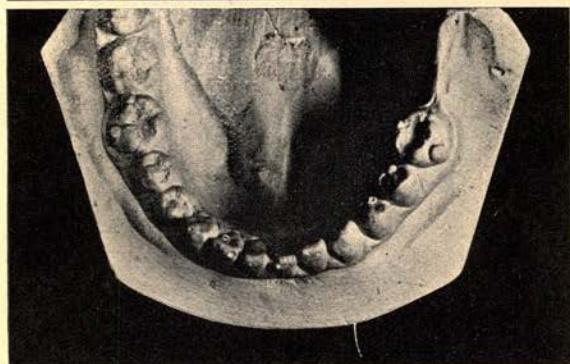
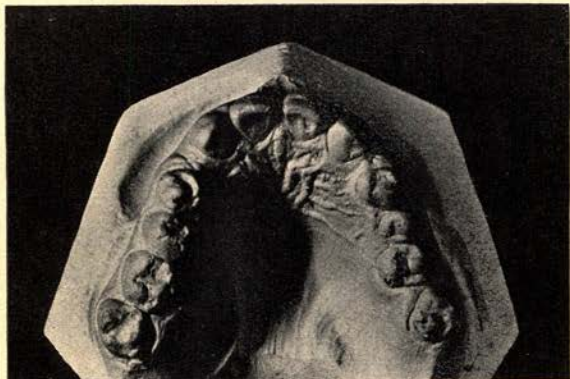Bij de voortanden tenslotte generlei aanduiding meer van progressiever vormdifferentiatie. Dat geldt met name voor de bovenkaak, waar niet slechts de beide laterale incisivi ontbreken, doch de configuratie der mediale onmiddellijk het beeld der Hutchinson'se vorm-anomalie in het geheugen roept.

Men weet, dat het meest in het oog springend kenmerk dezer difformiteit, welke voor het eerst door Hutchinson (XVIII) beschreven, door hem *slechts onder bepaalde voorwaarden* als pathognomonisch voor het beeld der connatale lues beschouwd werd — reeds in een vroegere mededeling wezen wij daarop (XIX) — bestaat in een incisaalwaartse convergentie van de proximale vlakken der snijtands-kronen. Identiek daarmee is de nadien door Moon (XX) beschreven convergentie der vier opstaande kroonvlakken bij de molares, waarop in de latere jaren Pflüger en anderen (XXI en XXII) opnieuw de aandacht vestigden. Pflüger sprak in dit verband van een „Knospenform”, in welke aan de ontwikkeling der bloemen ontleende omschrijving hij a.h.w. tot uitdrukking wilde brengen, dat de aanleg der kroon niet meer haar vollen wasdom vermocht te bereiken doch min of meer in „knopvorm” verkalkte. Remming derhalve der normale vormontwikkeling, in ons geval echter niet alleen bij de snijtanden doch in *gelijke mate bij de weinig gedifferentieerde kronen van alle post-canine gebitselementen*.

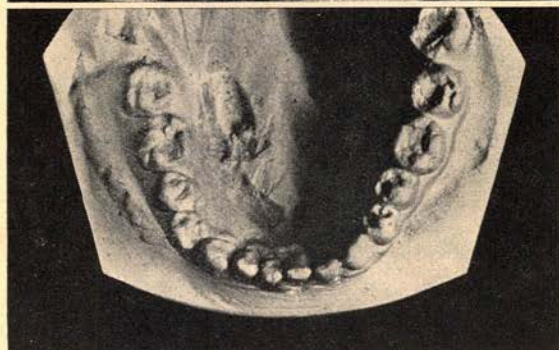
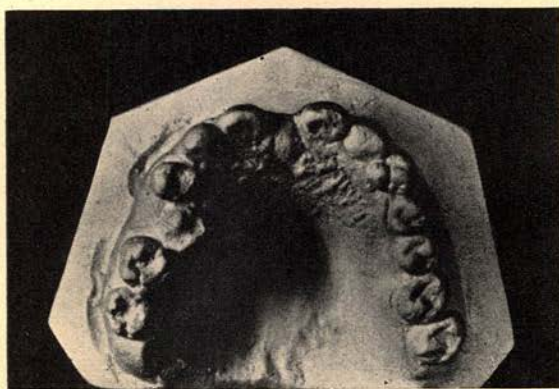2) L.c. pag. 281.

3) scil. als overtollig element.

4) l.c. pag. 281.



Afb. 1



Afb. 2



Ook in onze eerste mededeling hebben wij de betekenis dezer regressieve tendenz als vormgevend element in de gebitsontwikkeling onder ogen gezien en er nadrukkelijk op gewezen, dat zowel bij boven- als onderkaak „de hypertrophische ontwikkelingstendenz harer elementen in zekeren zin doorkruist wordt door een — zij het aanmerkelijk zwakkere — regressieve tendenz: terwijl in het bijzonder bij de beide linkse mediale bovensnijtanden een nauwelijks merkbare convergentie der beide zijdelingse kroonvlakken a.h.w. haar natuurlijke voortzetting vindt in de afgeronde incisale randhoeken, heeft deze op bijkans classieke wijze haar stempel gedrukt op de structuur der laterale bovenkaaks-incisivi; even onmiskenbaar echter is haar invloed op de vormontwikkeling van alle molares”⁵⁾.

Hier een véél zwakkere progressieve tendenz — daarnaast echter een regressieve tendenz, uitgegroeid tot een zó dominerenden factor, dat óók descriptief-anatomisch de beide beschreven gebitformaties scherp met elkander contrasteren.

* * *

Over het gebit van den jongeren broeder (afb. 2) kunnen wij na het voorafgaande kort zijn. Het vertoont in vorm en aantal zó grote overeenkomst met dat zijner zuster, dat uitvoeriger beschrijving gevoeglijk achterwege kan blijven: dezelfde marginale randprominenties bij alle nog aanwezige ondermolares, eenzelfde overtollige bovenpræmolaris links. Eenzelfde morphologisch-regressieve tendenz tenslotte heeft ook hier haar stempel gedrukt op de vormontplooiing van het geheel.

Eén marquante bijzonderheid niettemin onderscheidt dit gebit van de beide andere: de bilaterale agenesie van den lateralen bovensnijtand heeft hier in zekeren zin haar natuurlijk complement gevonden in eene — ook röntgenoscopisch bevestigde — agenesie van den rechtsen medialen onderincisivus en consecutieve persistentie van diens voorganger in het melkgebit (XXIV).

SAMENVATTING

In onze eerste mededeling over dit onderwerp beschreven wij het gebit van een jongeman, waarin multiële hyperodontie het meest sprekende kenmerk vormde ener morphologisch-progressieve ontwikkelingstendenz, welke nochtans doorkruist werd door eene — zij het véél zwakkere — regressieve tendenz.

Onze tweede mededeling was gewijd aan de gebitformatie van diens zuster en broeder. Terwijl bij dezen het morphologisch-progressief karakter veel minder op den voorgrond trad, was de retrogressieve tendenz daarentegen uitgegroeid tot een vormgevend element van overheerschenden invloed.

RÉSUMÉ

Notre première communication sur ce sujet décrit la denture d'un jeune homme, chez qui l'hyperodontie multiële formait la caractéristique la plus frappante d'une tendance au développement morphologico-progressif, entrecroisée toutefois d'une tendance régressive (bien qu'en beaucoup plus faible mesure).

Notre seconde communication concerne la formation de la denture de la soeur et du frère de ce jeune homme. Tandis que, chez eux, le caractère morphologico-progressif se montre beaucoup moins en premier plan, la tendance régressive par contre, s'est développée en un élément formateur d'influence prédominante.

⁵⁾ l.c. pag. 281.

ZUSAMMENFASSUNG

In unserer ersten Mitteilung über diesen Gegenstand beschrieben wir das Gebiss eines jungen Mannes. In diesem Gebiss war die multiple Hyperodontie das beredteste Kennzeichen einer morphologisch-progressiven Entwicklungstendenz, welche aber durch eine — wenn auch viel schwächere — regressive Tendenz durchkreuzt wurde.

Unsere zweite Mitteilung betraf die Gebissformation der Schwester und des Bruders des obengenannten jungen Mannes. Während bei diesen der morphologisch-progressive Charakter viel weniger in den Vordergrund trat, war dagegen die retrogressive Tendenz zu einem formgebenden Element dominierenden Einflusses ausgewachsen.

SUMMARY

In our first publication on this subject we described the teeth of a young man, with which multiple hyperodontia formed the most striking sign of a morphologic-progressive tendency of development, being crossed however by a — much feebler though — regressive tendency.

Our second publication concerns the teethformation of the young man's sister and brother. The retrogressive tendency increased to a formgiving element of dominating influence, whereas with them the morphologic-progressive character was much less obvious.

BIBLIOGRAPHIE

- I. Stafne, E. C., Supernumerary Teeth. *The Dental Cosmos*, Jaargang LXXIV - afl. 7 - 1932.
- II. Bolk, L., Die überzähligen oberen Inzisivi des Menschen. *Deutsche Monatschrift fuer Zahnheilkunde*. Jaargang XXXV - afl. 4 - 1917.
- III. Bennejeant, Ch., Anomalies et variations dentaires chez les primates. Clermond-Ferrand, 1936.
- IV. De Jonge, Th. E., Verdoppelung der Frontzähne. *Proceedings der Koninklijke Nederlandsche Akademie van Wetenschappen te Amsterdam*, Band XLI - afl. 2 - 1938.
- V. Möller, A., Ein Fall von dentes confusi. *Deutsche Zahnärztliche Wochenschrift*, Jaargang XL - afl. 11 - 1937.
- VI. Bolk, L., Schets der ontwikkelingsgeschiedenis van het menselijk gebit. *Geneeskundige bladen uit clinic en laboratorium*, Serie XVI - afl. 6.
- VII. De Jonge, Th. E., Enkele beschouwingen naar aanleiding van de onderzoekingen van Gottardi. *Tijdschrift voor Tandheilkunde*, Jaargang XXXV - afl. 1 - 1928. *Anatomischer Anzeiger*, Band LXXI - afl. 17 en 18 - 1931.
- VIII. Dezelfde Bijdrage tot de kennis van enkele gebitsanomalieën. Vijfde mededeeling. *Vlaamsch Tijdschrift voor Mondheilkunde*, Jaargang IV - afl. 1 - 1939.
- IX. Dezelfde Radix præmolarica unilateralis. *Koninklijke Akademie van Wetenschappen te Amsterdam*, Vol. XXXXIX - afl. 6 - 1936.

- X. Langer, C., Negerschädel mit überzähligen Zähnen. *Mitteilungen der Anthropologischen Gesellschaft in Wien*, Band I - afl. 5 - 1870.
- XI. Christ, J., 37 bleibende Zähne in einem Munde. *Deutsche Monatschrift für Zahnheilkunde*, Band XVI - afl. 1 - 1898.
- XII. Simek, J., Anomalie pocu zubu. *Ceska Stomatologie*, Jaargang XLIV - afl. 3 - 1944.
- XIII. Greiner, E., Ein Fall von überzähligen Schneidezähnen. *Zeitschrift für Stomatologie*. Band XIX - afl. 12 - 1921.
- XIV. Duyzings, J. A. C., Ein Fall von mehrfacher Hyperodontie. *Zeitschrift für Stomatologie*. Band XXXIX - afl. 19 - 1941.
- XV. De Boer, M., Overtollige elementen in het gebied der snijtanden der bovenkaak. *Tijdschrift voor Tandheelkunde*, Jaargang XLIX - afl. 11 - 1942.
- XVI. Herbst, E., Doppelbildungen der Zähne - eine vergleichende Studie. *Deutsche Zahnärztliche Wochenschrift*, Jaargang XXXVII - afl. 47 - 1934 en Jaargang XXXVIII - afl. 16 - 1935.
- XVII. Herbst, E., en Apfelstaedt, M., Atlas und Grundriss der Missbildungen der Kiefer und Zähne. *Lehmann's Medizinische Handatanten*, Band XLI - 1928.
- XVIII. Hutchinson, J., Transactions of the Pathological Society, Band IX en X. Transactions of the Odontological Society, Band II - 1857 en Band IX - 1877.
- XIX. De Jonge, Th. E., Gebitreducties in het licht van normale en pathologische anatomie. *Nederlandsch Tijdschrift voor Geneeskunde*. Jaargang LXXVII - afl. 19 - 1932.
- XX. Bryant, Th. A manual for the Practice of Surgery, London, 1879. Dental Surgery by H. Moon (Vol. 1 - Chapter XIII - page 556).
- XXI. Pflüger, H., Eine für Lues congenita charakteristische Formveränderung (Knospenform) an den ersten Molaren. *Münchener Medizinische Wochenschrift*, afl. 19 - 1924.
- XXII. Dezelfde Die Zahnveränderungen bei der Lues congenita. *Archiv für Dermatologie und Syphilis*, Band C XXXIX - afl. 3 - 1925.
- XXIII. König, H., Kritischer Beitrag zur Entstehung der Zahnanomalien nach Form und Zahl. *Inaugural-Dissertation*, Leipzig - 1937.
- XXIV. De Jonge, Th. E., Snijtandreducties in boven- en onderkaak. *Nederlandsch Tijdschrift voor Geneeskunde*. Jaargang LXXVII - afl. 31 - 1933.