

*Uit de afdeling Orthodontie van het Tandheelkundig  
Instituut van de Rijksuniversiteit Utrecht  
Hoogleraar : Prof. R. W. Broekman*

### CASUISTISCHE MEDEDELING

*door Martha de Boer, Conservator*

Op 16 Maart '42 meldt het meisje T. E. oud 9 jaar, zich op de orthodontische polikliniek.

Het *schema* van de *doorgebroken gebitselementen* is:

$$\begin{array}{cccccccccccc} M_1 & m_2 & m_1 & c & i_2 & I_1 & O & I_1 & I_2 & c & m_1 & m_2 \\ \hline M_1 & m_2 & m_1 & & I_2 & I_1 & I_1 & I_2 & & & & M_1 \end{array}$$

De *diagnose* luidt:

Een overtollige tand tussen de centrale bovensnijtanden (Afb. 1).

$I_2$ sd agenetisch.

Css pervers in de kaak (Afb. a)

$M_1$ ss geëxtraheerd.

Omtrent de *behandeling* het volgende:

23-3-'42 extractie van het overtollig element.

1-4-'42 aanvang gemaakt met het sluiten van het centraal diasteem.

18-1-'43 behandeling voorlopig gestaakt, in verband met oorlogstoestand, het diasteem is gedeeltelijk gesloten.

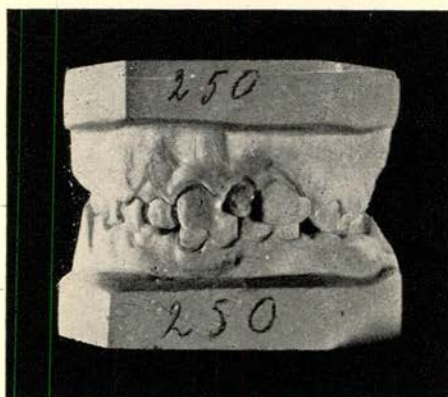
Na de bevrijding *niet* overgegaan tot regulatie van C<sub>ss</sub>.

3-11-'44, 17-11-'45 en 6-2-'46 (Afb. b) X foto's genomen om de ligging van C<sub>ss</sub> te controleren.

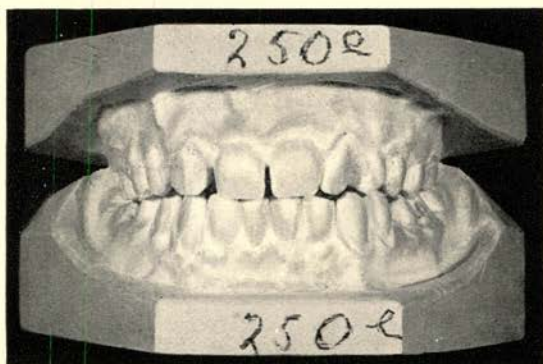
Na deze laatste datum verschijnt patiënt wegens drukke werkzaamheden niet meer in het Tandheelkundig Instituut.

20-6-'49 ontmoeten wij haar bij toeval in haar werkkring. Zij vertelt ons verheugd dat de „bewuste" hoektand doorgebroken is. Naar aanleiding hiervan wordt een afspraak gemaakt om de toestand van het gebit in X foto's en modellen vast te leggen.

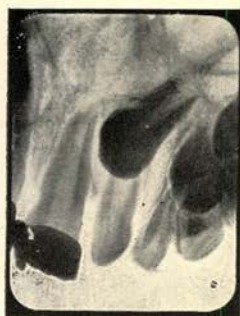Afb. 2 en Afb. c tonen de stand van C<sub>ss</sub> op 27-6-'49. Het element staat in de tandboog en heeft als enige afwijking een lichte, niet storende rotatie om een verticale as.



Afb. 1. 25-3-'42



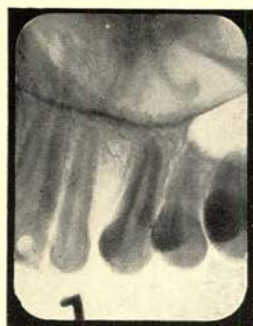Afb. 2. 27-6-'49



Afb. a 24-6-'42



Afb. b 6-2-'46



Afd. c 27-6-'49



## SAMENVATTING

De X foto's *a* en *b* (genomen op 16-3-'42 en 6-2-'48) geven de perverse stand van  $C_{ss}$  weer. Op 27-6-'49 (afb. *c*) is de stand van deze hoektand vrijwel normaal.

Orthodontische behandeling van dit element heeft niet plaats gehad.

## SUMMARY

The X photogr. *a* and *b* (taken at 16-3-'42 and 6-2-'46) show the perverted position of  $C_{ss}$ . At 27-6-'49 (X-photogr. *c*) this position is pretty normal.

This tooth has not been orthodontically treated.

## RÉSUMÉ

Les photographies *a* et *b* (prises à 16-3-'42 et 6-2-'46) montrent la position perverse de  $C_{ss}$ . A 27-6-'49 (photo *c*) la position de  $C_{ss}$  est assez normale.

Cette dent n'a pas eu un traitement orthodontologique.

## ZUSAMMENFASSUNG

Die R-Bilder *a* und *b* (vom 16-3-'42 und 6-2-'46) zeigen klar dass  $C_{ss}$  eine perverse Lage einnimmt. Auf dem Bilde *c* (27-6-'49) hat  $C_{ss}$  eine ziemlich normale Lage.

Der Zahn is nicht orthodontisch behandelt.

Utrecht. 15 December 1949.