

WORTELVARIATIES BIJ DE MEDIALE BOVENSNIJTAND VAN HET MENSELIJK GEBIT

DOOR C. DE LA PARRA

Lector aan het Tandheelkundig Instituut te Surabaia

Over het algemeen hebben weinig onderzoekers aandacht besteed aan de verschillende morphologische wortelafwijkingen d.w.z. aan de variaties, welke zich hierbij kunnen voordoen.

Dat het onze aandacht ten volle verdient, bewijzen de publicaties van De Jonge, J. B. Visser, Remane, e.a. In een tweetal artikelen hebben ook wij op dit onderdeel der tandanatomie de aandacht gevestigd, daar het een gebied betreft, dat in verhouding tot het kroongedeelte, met haar vele differentiatievormen, niet in die mate de belangstelling heeft, welke wij bij de paleontologen en zoölogen aantreffen. In dit derde artikel willen wij de verschillende wortelafwijkingen, welke zich aan de mediale bovenincisief kunnen manifesteren, tot onderwerp kiezen — onze onderzoekingen brachten n.l. een variatie aan het licht, waarvan wij nog geen beschrijving in de ons ten dienste staande literatuur aantreffen.

Zoals bekend, wordt de mediale incisief als een „stabiel” element beschouwd, waaraan wat kroonstructuur betreft wel verschillende typen te onderscheiden zijn, maar waarbij de wortel doorgaans haar conische vorm blijft behouden, en slechts in zeldzame gevallen een variatie, met name wortelvermeerdering vertoont. Nu dient te worden verklaard op welke wijze een wortelvermeerdering tot stand komt.

I. door splitsing, waarbij wederom onderscheid gemaakt kan worden in de splitsingsrichting:

A — in sagittale richting (mesio-distale richting);

B — in transversale richting (labio of bucco-linguale richting).

II. door additie van een accessorie appendix-wortel.

Als voorbeelden van IA noemen Bolk, Adloff, Euler e.a. een splitsing in sagittale richting, welke wij wel eens aantreffen bij de radices der mediale melkincisivi en cuspidati.

Voor wat de voorbeelden van IB betreft, als uiting van een splitsing in transversale richting, waarbij zich een labiaal en een linguaal wortelsegment gevormd hebben, verwijzen wij naar het hierop betrekking hebbende artikel van De Jonge: „Transversale worteldeling bij de mediale bovensnijtand”. Hierin zijn verschillende afbeeldingen en röntgen-foto's van genoemde variatie te vinden.

Tot rubriek II worden de accessorie wortels gerekend, welke zich 1° als radices paramolares aan de molaren voordoen en 2° als radiculae

appendiciformes, die zich volgens De Jonge „cervicaal van de basis van de eigenlijke wortel afsnoeren, als rudimentair ontwikkelde wortelvormen, bij alle gebitselementen zonder uitzondering kunnen voorkomen en zich bij de molaren veelal op de bifurcatieplaats tussen de eigenlijke wortels manifesteren — uit ontwikkelingshistorisch oogpunt beschouwd missen deze radiculæ alle betekenis en zijn het zuiver tera-toïde afwijkingen”.

Wij zijn nu aan de hand van onze eigen casus, een I_1 sup. betreffende, in de gelegenheid gesteld nog een derde mogelijkheid van wortelvermeerdering door splitsing te tonen — n.l. waarbij een verbinding tussen 2 groeven tot stand komt, welke respectievelijk aan de palatinale en mesiale zijde gelegen zijn (zie afb.).

In Mühlreiter's leerboek vindt men de radix van I_1 sup. als volgt beschreven: „Ausnahmsweise kommt an der mesialen Fläche eine seichte Längenfurche zur Entwicklung, welche sich in sehr seltenen Fällen bis auf die Krone fortsetzen kann und so die mesiale Fläche in eine bukkale und eine linguale Hälfte verteilt: dabei handelt es sich nicht um eine einfache Strukturabweichung von der Aussenoberfläche, sondern ebenfalls die mehr zentralen Gewebe — Dentin und Pulpa — sind dem Einfluss der beschriebenen Furchenbildung unterworfen.

Ausnahmsweise setzt sich, wenn das Tuberkulum durch eine mittlere Furche gespalten ist, dieselbe auch auf die Wurzel fort (Z u c k e r k a n d l) und läuft dann noch eine kurze Strecke an ihrer Zungenkante entlang. Viel frequenter jedoch kommt diese linguale Wurzelfurchung bei dem lateralen Schneidezahn vor.”

Hoewel de mesiale groeve van onze I_1 sup. sin. zich niet zover uitstrekt, dat zij het coronale gedeelte bereikt, is de splitsingspotentie hier toch duidelijk waar te nemen.

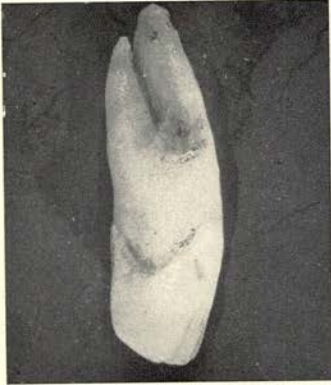
De mesiale insnoering, welke naar palatinaal ombuigt, splitst a.h.w. het protomere wortelsegment partieel van het deuteromere segment af en bovendien deelt de palatinale sulcus het deuteromere wortelsegment min of meer in 2 helften.

Verder kan van de ligging der mesiale groeve nog gezegd worden, dat deze palatinaalwaarts verschoven is, zodat het labiale wortelsegment breder is dan het palatinale deel, hetgeen men bij andere mediale I_1 's sup. met een uitgesproken mesiale sulcus eveneens heeft kunnen vaststellen.

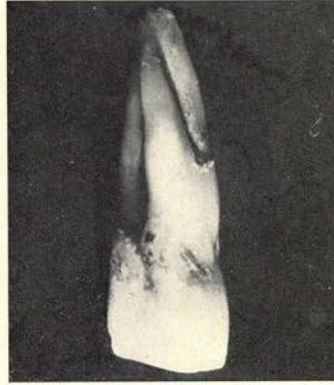Dat wij in ons geval niet met een worteladditie door aangroeiing van een overtollige wortel te maken hebben, is duidelijk te onderkennen, doordat wegname van dit wortelsegment een onvolledige wortelvorm zou vertonen, hetgeen bij verwijdering van een accessorische wortel niet het geval zou zijn. Integendeel zien wij, dat, indien het mogelijk ware samenvoeging der twee worteleinden te bewerkstelligen, een normale wortelvorm, behorend bij de mediale bovenincisief zou ontstaan.

Tot zover de beschrijving van onze casus.

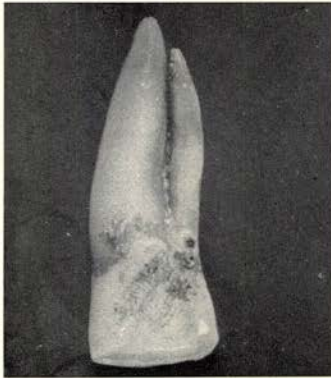
In het licht der B o l k'se „morphogenese der radices van ons gebit” bezien, zouden wij als uitgangspunt de triconodonte tand moeten nemen, welke volgens B o l k de oervorm is van elk gebitselement uit het zoog-



I₁ sup. sin. van mesiaal gezien



I₁ sup. sin. van mesio-palat. gezien



I₁ sup. sin. van palatinaal gezien

diergebit. Dit triconodonte element bezit één wortel, welke hij aanduidt met de letter A. In een volgend stadium zal er een wortelsplitsing optreden, waarbij A_1 en A_2 ontstaan, resp. de mesiale en distale wortel. Een en ander geschiedt dan onder invloed van de functionele aanpassing aan de vermeerderde kauwactie, welke een steviger verankering in de kaak vereist.

Daarna voltrekt zich volgens B o l k de concentratie der triconodonte odontomeren, versmelting van 2 verschillende generaties, een oudere en jongere, respectievelijk de buccale en linguale componenten vormende.

De buccale triconodont werd door B o l k protomeer en de linguale deuteromeer genoemd. Het protomeer steunt dan op de A_1 en A_2 wortels, terwijl het deuteromeer, in ontwikkeling ten achter staande bij het protomeer, slechts één wortel behoeft, welke met B werd aangeduid.

Zodoende krijgen wij als algemene wortelformule: $\frac{A_1 - A_2}{B}$. Wanneer

wij deze formule op de I_1 sup. willen toepassen, weten wij, dat de wortel genoemde elementen in zich herbergt en dat zij met elkaar versmolten zijn tot één geheel, hetgeen tot uitdrukking gebracht kan worden door

de volgende formule: $\left(\frac{A_1 - A_2}{B}\right)$.

Bij een transversale splitsing, zouden protomeer en deuteromeer weer gescheiden zijn en $\frac{(A_1 - A_2)}{B}$ de wortelformule zijn.

Waar A_1 en A_2 tussen haakjes gevat zijn, betekent het dus, dat wij 1 wortel als drager van het protomeer zullen zien en 1 wortel (B) als drager van het deuteromeer.

In ons geval, waarbij een scheiding van B heeft plaats gevonden, ontstaan B_1 en B_2 , waarbij B_2 met het labiale wortelgedeelte verbonden blijft. Verder heeft B_1 zich van het protomeer verwijderd, waardoor wij

als wortelformule $\frac{A_1 - A_2}{B_1 \quad B_2}$ verkrijgen, hetgeen een duidelijk beeld van de splitsing weergeeft.

Men zou kunnen aanvoeren, dat dit toch afwijkt van de door B o l k gegeven algemene wortelformule en dat dus feitelijk niet 3, maar 4 componenten als uitgangspunt voor de samenstelling ener wortelformatie genomen dienen te worden.

Dat wij de door B o l k aangegeven grondformule als juist aannemen, berust o.i. op de door hem hierboven gegeven ontwikkelingshistorie.

Trouwens ook A d l o f f, uitgaande van de trituberculaire tand met 2 buitenste en 1 binnenknobbel, spreekt in zijn worteltheorie over 2 buccale, resp. labiale en 1 linguale wortel, waarop het kroongedeelte geplaatst is. Zodoende wordt ook hier niet over een 4e wortelcomponent gesproken. De verklaring voor een differentiatie der B wortel, zien wij in een progressieve wortelsplitsing. De splitsingen van de A-wortel in

A_1 en A_2 treden veel eerder op dan die van de B-wortel zoals bij de driewortelige bovenpraemolaren en bovenmolaren.

Waar bij de éénwortelige elementen normaliter nog geen sprake is van worteldifferentiatie, zien wij in onze casus een exceptioneel geval, waarbij de diepe insnoeringen aan mesiale en linguale zijde mede verantwoordelijk gesteld dienen te worden.

Literatuur:

1. Bolk, L. (1914): Odontologische Studien II. Die Morphogenie der Primatenzähne. - Jena, G. Fischer.
2. De Jonge, Th. E. (1943): Transversale worteldeling bij de mediale bovensnijtand. Tijdschr. v. Tandh. 50: 368.
3. Mühlreiter, E. (1928): Anatomie des menschlichen Gebisses. - Leipzig, A. Felix.
4. Parra, C. de la (1952): Geval van bilaterale volledige wortelsplitsing bij 2 eerste onderpraemolaren in mesio-distale richting. Tijdschr. v. Tandheelk. 59: 805.
4. Parra, C. de la (1953): Een eerste onderpraemolaar met drie wortels. Tijdschr. v. Tandheelk. 60: 287.
5. Remane, A. (1927): Studien über die Phylogenie des menschlichen Eckzahns. Z. ges. Anat. 1. Z. Anat. Entwickl.-Gesch. 82: 391.
6. Visser, J. B. (1948): Beitrag zur Kenntnis der menschlichen Zahnwurzelformen. Diss. Univ. Zürich.