

OVER DE VERWEZENLIJKING VAN EEN GOEDE
CERVICALE AANSLUITING VAN DISTO-LINGUALE
VULLINGEN IN HOEKTANDEN

DOOR H. BROUWER

Bij het aanbrengen van disto-linguale vullingen in boven- en onderhoek-tanden ondervindt de practicus dikwijls het bezwaar, dat een goede cervicale aansluiting van de vulling dikwijls moeilijk te bereiken is. Bij gebruik van silicaatcement gaat de celluloid-matrix nog wel eens wijken, wanneer zij na het inbrengen van de vulling om het conische element wordt gefixeerd.

In sommige gevallen, wanneer de caviteit niet te ver naar labiaal zichtbaar wordt, is de toepassing van cement-amalgaam esthetisch verantwoord. Het amalgaam moet evenwel voldoende in de caviteit gecondenseerd kunnen worden. Om dit te bereiken zonder het materiaal over de cervicale caviteitsrand te persen, is een stevig aansluitende matrix vereist.

De ervaring leert dat *M e b a* matrixbandhouders, hoe nuttig ook in de praemolaar- en molaarstreek, hier niet bruikbaar zijn, omdat zij meestal van de tand afglijden. De reeds lang bestaande, maar over het algemeen minder bekende *Walser* matrices bieden in boven-omschreven gevallen uitkomst. Met een soort cofferdamklemtang wordt de matrix rondom de hoektand geplaatst, waarna de caviteit snel en doelmatig kan worden gevuld (foto 1). Contour en contact zijn daarbij tevens goed te verwezenlijken, zoals foto 2, die over een spiegel genomen is, direct na het leggen der vulling toont.

Tenslotte zij terloops de aandacht gevestigd op het nut van het af en toe bijwerken van jaren oude amalgaamvullingen, zoals die welke op foto 2 in de praemolaren zichtbaar zijn.

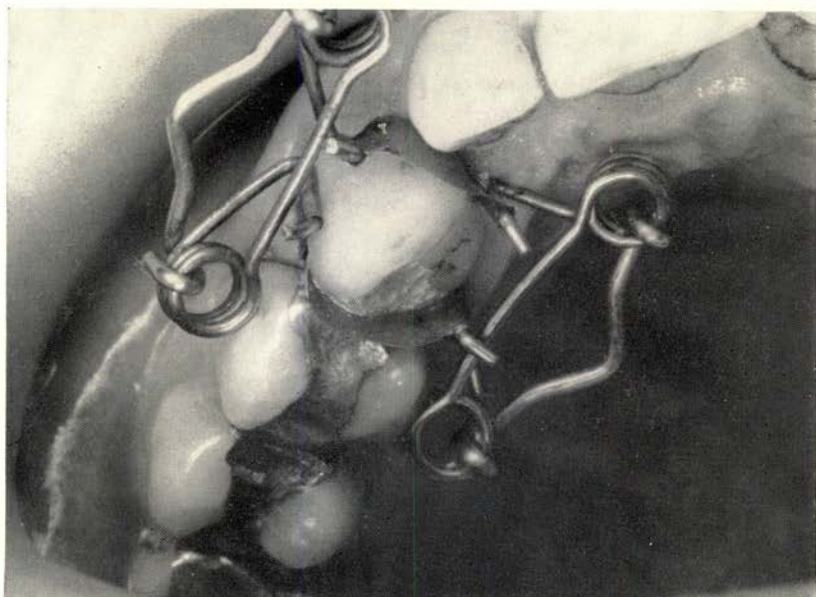


foto 1

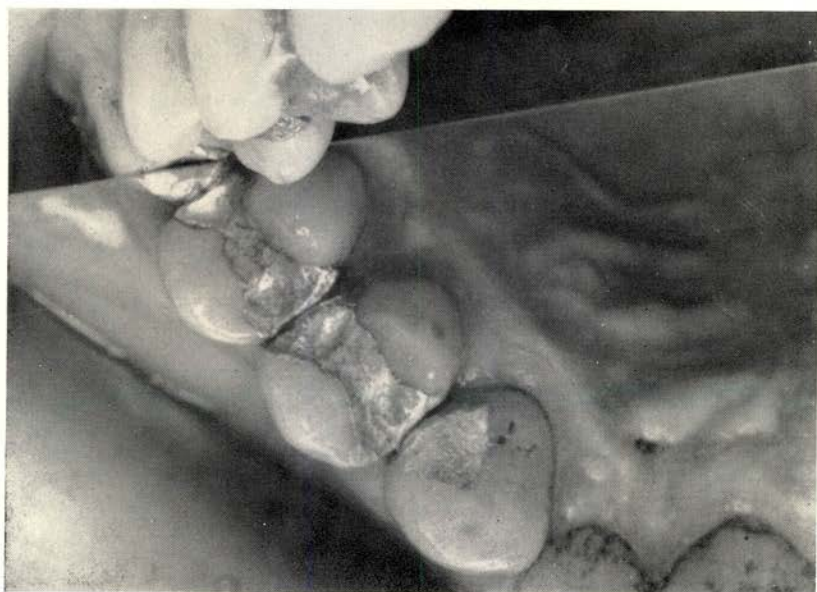

foto 2