

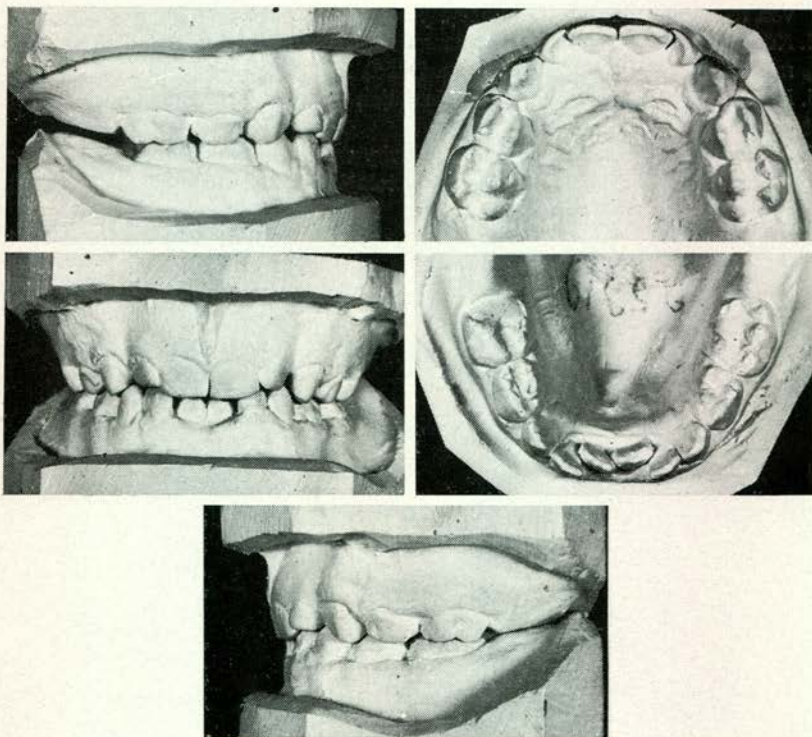
CASUISTIEK

VII. EEN GEVAL MET STERK RUIMTEGEBREK EN BEPERKTE BEHANDELINGSMOGELIJKHEID DOOR CARIËS

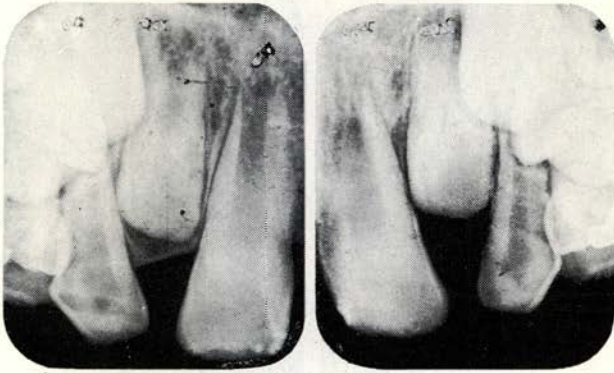
H. BROUWER

In de vorige bijdrage werd een geval besproken waarbij beperking van de mogelijkheid tot orthodontische behandeling werd veroorzaakt door factoren van bijzondere aard (N.T.v.T. febr. '67, pag. 111).

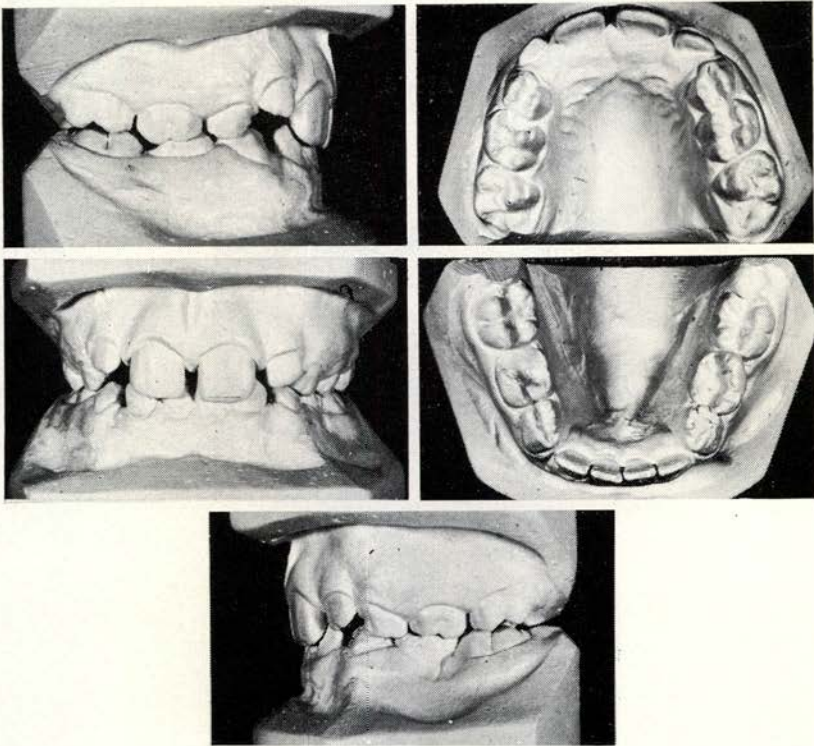
Veel belangrijker is in het algemeen in de orthodontie echter de schade, door cariës aan het gebit toegebracht. Indicietelling, behandelingsmogelijkheid en vooral gebitsbehoud op lange duur worden hierdoor veelal doorslaggevend beïnvloed.



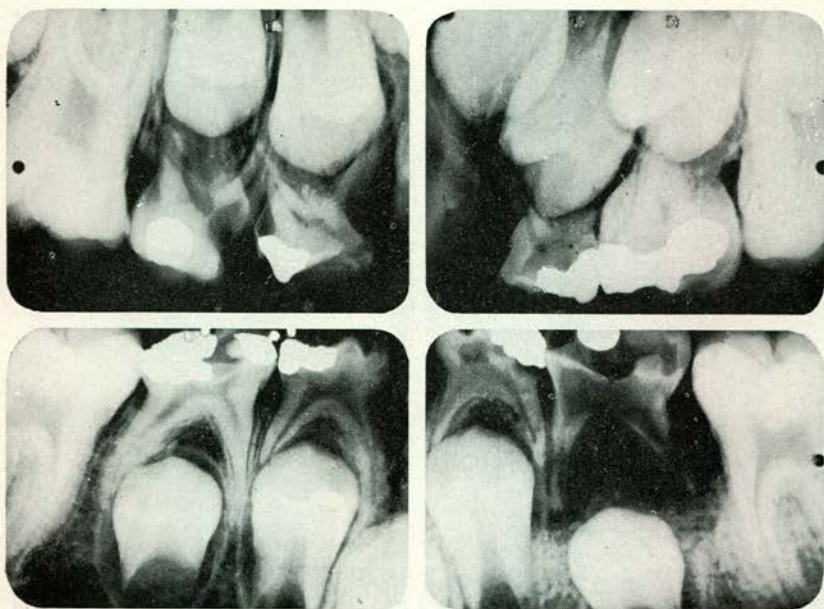
Afb. 1.



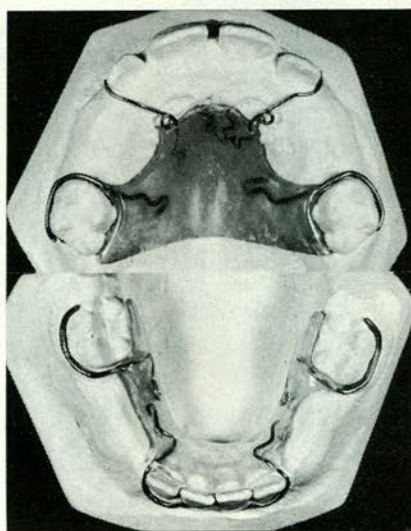
Afb. 2.



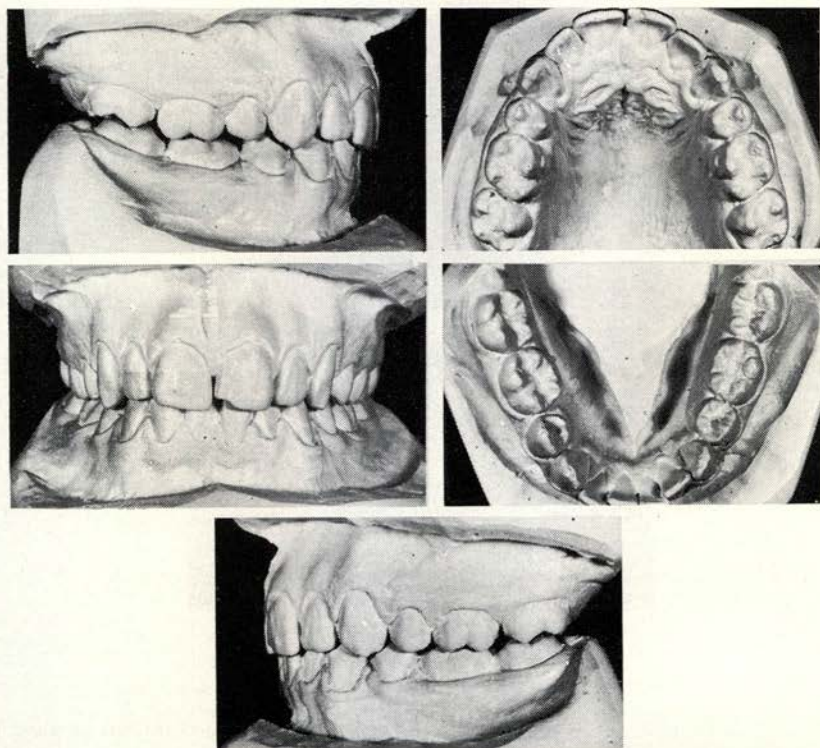
Afb. 3.



Afb. 4.



Afb. 5.



Afb. 6.

Het volgende geval illustreert de nauwe verbondenheid tussen kindertandheelkunde en orthodontie.

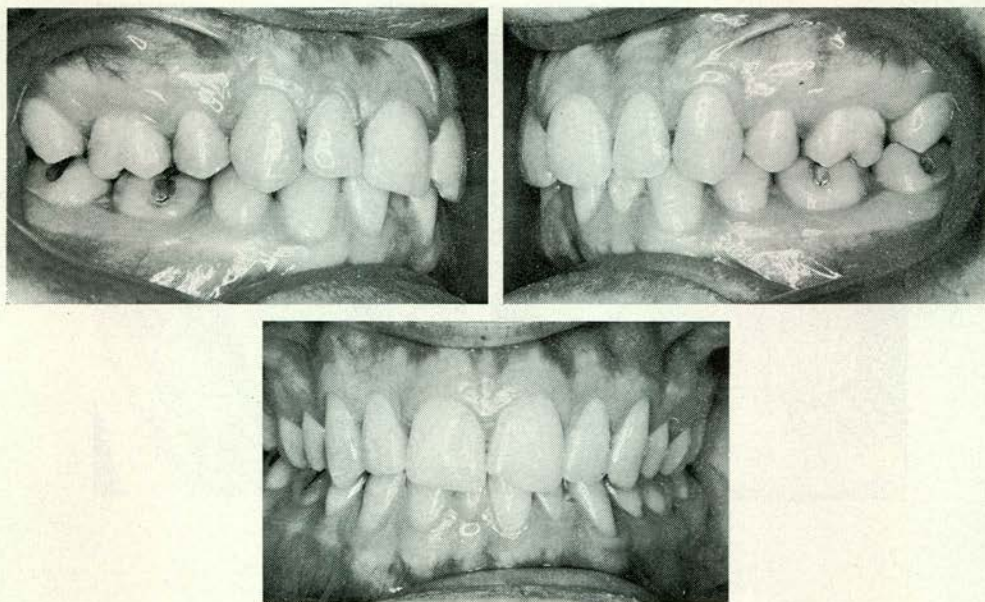
Een thans twintigjarige jongeman kwam toen hij zeven was voor het eerst onder behandeling. Twee blijvende onderincisieven kwamen juist door. Er was een sterk ruimtegebrek.

Het melkgebit, waarin fysiologische diastemen ontbraken, verkeerde in deplorabele staat. Een „gewoon” beeld voor de kindertandarts (afb. 1).

De reden van de komst van deze patiënt was echter gelegen in de scheef voorkomende blijvende tanden.

Allereerst werd het melkgebit zo goed mogelijk gesaneerd.

Hiermee was de basis gelegd voor orthodontische begeleiding van de verdere ontwikkeling met als voorlopig doel, op ongeveer negenjarige leeftijd acht blijvende tanden in behoorlijke stand te verkrijgen.



Afb. 7.

Röntgenfoto's van het bovenfront lieten geen twijfel bestaan omtrent de aard der te verwachten doorbraakmoeilijkheden (afb. 2).

Door middel van tijdig uitgevoerde extracties in het melkgebit was in jan. '56 een toestand verkregen als is te zien op de modelfoto's op afb. 3.

Korte tijd tevoren gemaakte röntgenfoto's van de zijdelingse partijen wezen uit, dat het melkgebit niet veel langer meer zou zijn te handhaven (afb. 4).

Dit moest dan ook in de loop van dat jaar worden verwijderd om de mond in hygiënische toestand te houden.

Beginnende kantelingen van beide eerste ondermolaren en vrij grote spreiding van het bovenfront leidden tot het besluit om bij deze patiënt uitneembare „spacemaintainers” te plaatsen welke één jaar werden gebruikt (afb. 5).

In de loop van de daarop volgende drie jaar werden groei en doorbraak geobserveerd.

Zonder apparatuur en door extracties van 4+4 en 5—4 op de daarvoor meest geschikte ogenblikken, werd een toestand verkregen als in afb. 6 is weergegeven (nov. '62).

Recente opnamen (afb. 7) van maart 1967 tonen de gebitstoestand van de jongeman op twintigjarige leeftijd. Een stabiele occlusie in een betrekkelijk

Beperkte behandelingsmogelijkheid door cariës

zwak gebit (men zie b.v. 6—, 3/2+!), dat door langjarig volgehouden zorg en aandacht, vooral ook van de zijde van ouders en patiënt zelf, thans in een acceptabele toestand verkeert.

Galvanistraat 7,
Amsterdam-O.