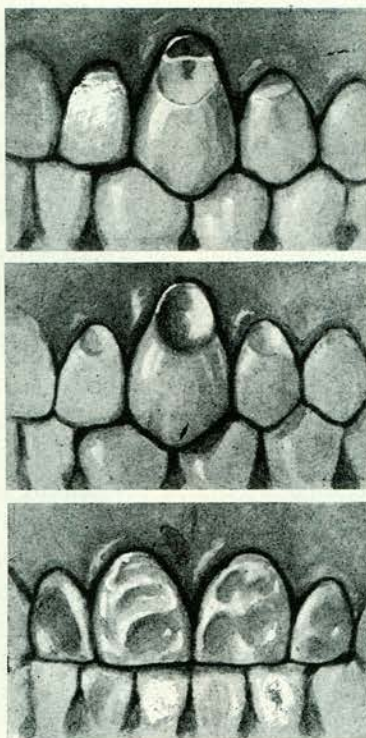


Kenmerken van de wigvormige defecten zijn: Zij bevinden zich uitsluitend aan de vestibulaire zijde. Zij bestaan uit twee vlakken die onder een hoek op elkaar staan. Deze vlakken zijn rondom scherp begrensd en zijn glanzend gepolijst. Afbeelding 4 toont een hoektand met een wigvormig defect, één met een komvormig defect en twee centrale snijtanden met gecompliceerde komvormige defecten, waarvan de oorzaak moeilijk te achterhalen is. Dat chemische erosie ook op kauwvlakken kan voorkomen toont het vierde element op afbeelding 1. Dit en enige andere elementen uit dezelfde mond, alsmede modellen van het gebit, ontving ik van collega E. Meerwaldt. Een en ander is afkomstig uit de mond van een 35-40 jarige vrouw die op medisch voorschrift dagelijks zoutzuur gebruikte. Dit werd echter toegediend in het water dat zij tijdens de maaltijden dronk. De hoogglans van het tandoppervlak is ongetwijfeld een gevolg van de abrasie. De amalgaamrestauratie is door het zoutzuur onaangetast gebleven.



Afb. 4: Gecompliceerde komvormige defecten.

De foto voor afbeelding 1 werd gemaakt door Bart van der Wolf te Epe. De afbeeldingen 2, 3 en 4 zijn met geringe wijzigingen overgenomen uit Massler, M. en Schour, I. (1958): Atlas of the mouth.

dige oorzaken, waarom een prothese niet kan worden verdragen. Het tweede deel geeft, aan de hand van een aantal ziektegeschiedenissen, een beschrijving van die psychische constellatie, die het accepteren van een tandvervanging onmogelijk maakt. De verdienste van dit werk is dat het in duidelijke taal de aandacht vestigt op die psychische factoren, welke door de

Summary:

Title: Abrasion, attrition, erosion.

The meaning and the use of the three terms is discussed. The author comes to the conclusion that the wear of normally masticating teeth should be called abrasion. His argumentation is clearly illustrated by the teeth in fig. 1.

Literatuur:

1. *Algemene Nederlandse Systematisch Ingerichte Encyclopedie* (1955): Amsterdamse Courant Maatschappij.
2. *Brabant, H., Klees, L., Werelds, R. J.* (1958): Anomalies, mutilations et tumeurs des dents humaines. Julien Prêlat.
3. *Euler, H.* (1939): Die Anomalien, Fehlbildungen und Verstümmelungen der menschlichen Zähne. Lehmann.
4. *Gorlin, R. J., Goldman, H. M. (Editors)* (1970): Thoma's Oral pathology. Mosby.
5. *Massler, M. Schour, I.* (1958): Atlas of the mouth. American Dental Association.
6. *Moorrees, C. F. A.* (1957): The aleut dentition. Harvard Univ. Press.
7. *Pedersen, P. O.* (1949): The East Greenland Eskomo dentition. Reitzel.
8. *Pickard, H. M.* (1961): A manual of operative dentistry. Oxford Univ. Press.
9. *Scott, J. H., Symons, N. B. B.* (1964): Introduction to dental anatomy. Livingstone.
10. *Sicher, H.* (1952): Oral anatomy. Mosby.

September 1975.

Boekbesprekingen

R. Marxkors, H. Müller-Fahlbusch: *Psychogene Prothesen-unverträglichkeit*. 131 pag., 13 afb. Carl Hanser Verlag, München, Wien 1976. Prijs 22,— DM.

Het boekje is samengesteld uit twee delen. Het eerste deel beschrijft de tandheelkun-

tandarts veelvuldig niet worden onderkend, zoals bijvoorbeeld een gemaskeerde depressie, en welke onder andere als symptomen pijn en het niet kunnen accepteren van een tandvervanging opleveren, doch in feite de patiënt veelal meer en ernstiger leed berokkenen.

A. C. M. van de Poel