

Redactioneel

AFSCHIED VAN PROF. DR. J. B. VISSER EN A. C. LAMERS

PROF. DR. J. B. VISSER

Bijna veertig jaar heeft collega J. B. Visser deelgenomen aan de redactionele werkzaamheden van het Tijdschrift. Bij zijn toetreding tot de Redactie op 1 januari 1949 werd hij belast met de rubriek 'Uit de Literatuur', tegenwoordig bekend als Excerpta odontologica. Daarnaast kreeg hij, zoals de Redactie destijds berichtte, volmacht zich bezig te houden 'met al wat zijn pen verder te doen zou vinden'. Niemand zal op dat moment hebben kunnen vermoeden, hoezeer collega Visser aan voornoemde volmacht gestalte heeft gegeven en dat hij in zo sterke mate heeft bijgedragen aan de ontwikkeling van de aan hem toebedeelde rubriek en aan die van het Tijdschrift in de meest ruime zin.

Van januari 1966 tot januari 1975 is hij hoofdredacteur geweest. Sindsdien heeft hij als 'gewoon' redacteur tot aan zijn huidige afscheid voluit meegedaan en meegeacht. Een ieder die het Tijdschrift trouw is, heeft dat kunnen ervaren en heeft zelf kennis kunnen nemen van de talrijke en zeer diverse bijdragen, die steeds eenvoudig met 'V.' waren ondertekend.

Zonder uitzondering prijst een ieder in de Redactie zich gelukkig, dat hij met collega Visser heeft mogen samenwerken; het is een voorrecht geweest, zowel in professioneel als in persoonlijk opzicht. Dat laatste maakt het extra moeilijk onze dank op deze plaats te verwoorden. Kan aan iemand die zich bijna veertig jaar met zoveel overgave aan het Tijdschrift heeft gewijd, op deze wijze, met zo weinig woor-

den, recht worden gedaan voor al zijn inspanningen en getroostingen? Zeker niet, maar de intentie zal duidelijk zijn geweest. Wij zijn hem veel verschuldigd, zeer veel.

v.d.W.

A. C. LAMERS


Als reeds in de januari-aflevering werd gemeld is de naam van redacteur A. C. Lamers uit het colofon van dit tijdschrift verdwenen. Hiermede is een eind gekomen aan een redacteurschap van 22 jaar. Het is terecht – en voor hemzelf onvermijdelijk – dat daaraan op deze plaats aandacht wordt geschonken.

Reeds direct na zijn afstuderen in 1946 figureert Lamers in de kolommen van dit tijdschrift en treffen wij verslagen aan van een reis naar en een verblijf gedurende een jaar in het toenmalige Nederlandsch Oost-Indië uitgezonden als tandarts bij het Nederlandse Rode Kruis. Na zijn terugkeer volgen een vijftal jaren met wisselende werkzaamheden, waaronder behalve praktiseren een assistentschap in Groningen bij Prof. J. G. de Boer en aan het Forsyth Dental Center in Boston (V.S.). Dan volgt zijn vestiging in 's-Hertogenbosch in 1952 als algemeen-practicus met gemengde praktijk met daarnaast een assistentschap in Utrecht bij Prof. J. van Amerongen op de onderafdeling Endodontie. Tien jaar later aanvaardt hij een fulltime aanstelling bij de juist gestichte Subfaculteit Tandheelkunde van de Katholieke Universiteit te Nijmegen. Hij verzorgt het onderwijs in de endodontie op de afdeling Conserverende Tandheelkunde onder leiding van Prof. A. J. van Amerongen. De laatste vier jaren van zijn universitaire loopbaan is hij verbonden aan de afdeling Preventieve en Sociale Tandheelkunde bij Prof. Dr. K. G. König. Een aantal publikaties ziet in deze periode het licht, vrijwel alle op het gebied der endodontologie.

Deze dienstverbanden aan drie subfaculteiten gevoegd bij zijn zeer gevarieerde praktijkervaring vormen een degelijke ondergrond voor een brede oriëntatie binnen het tandheelkundig bestel. Daarenboven verleende hij sinds 1954 zijn medewerking

als referent aan de rubriek Excerpta odontologica en werd hij in 1964 benoemd tot redacteur. Bij de aflossing van de wacht in 1966, toen Prof. Dr. J. B. Visser tot hoofdredacteur werd benoemd, was diens opvolging tot leider van de excerptarubriek geen probleem: Lamers was de aangewezen persoon voor deze post, een meer ervaren en beter toegerust collega was binnen noch buiten de Redactie denkbaar.

Twintig jaar heeft Lamers deze rubriek geleid en mede vorm gegeven. Een groot contrast eigenlijk met al die voorafgaande wisselende werkzaamheden. Blijkbaar betekende dit excerptawerk toch iets bijzonders voor hem. Alles ging dan ook probleemloos en goed. De samenstelling van de inhoud was steeds afwisselend, zoals bij de oprichting ook was beoogd en duidelijk gericht op het interessegebied van de algemeen-practicus. Die moest ertoe worden gebracht het Tijdschrift op te slaan, al was het alleen maar om de excerpten te lezen en zo op de hoogte te blijven van de nieuwe ontwikkelingen op de vele gebieden die de tandheelkunde rijk is. Terugziende mag worden vastgesteld dat de rubriek Excerpta odontologica onder zijn leiding, zowel naar vorm als naar inhoud, een consistent en zeer gewaardeerd bestanddeel van het Tijdschrift is geweest. Binnen de Redactie behoefde niemand zich daarover zorgen te maken. Problemen werden geruisloos opgelost, nieuwe medewerkers geworven. De kopij kwam maandelijks persklaar op het redactie bureau en behoefde geen verdere bewerking. Ook wat dat aangaat was



Lamers een modelredacteur. Tijdens de redactievergaderingen was zijn opstelling bescheiden, zijn mening echter duidelijk.

De Redactie is oud-redacteur Lamers voor dit alles zeer erkentelijk: hij leverde een wezenlijke bijdrage tot de kwaliteit

van het Tijdschrift. Zij hoopt en vertrouwt in Dr. A. S. H. Duinkerke, die reeds vele jaren aan de rubriek medewerkte, een goede opvolger gevonden te hebben.

In de wetenschap dat collega Lamers, ondanks zijn niet-aflatende zorg voor zijn

rubriek, toch nog tijd vond voor zijn liefhebberijen op muzikaal en museaal gebied, kan de Redactie hem en de zijnen met vertrouwen nog vele goede jaren toewensen.

v. S.

Post academiam

Oorspronkelijke bijdragen

OPBOUW VAN DE ATROFISCHE PROCESSUS ALVEOLARIS VAN DE MANDIBULA MET HYDROXYLAPATIET-KORRELS

VOORLOPIGE ERVARINGEN

SAMENVATTING

Bij acht patiënten werd de geatrofieerde processus alveolaris van de mandibula verhoogd met niet-resorbeerbare hydroxylapatiet-korrels. De hydroxylapatiet-korrels werden onder lokale anesthesie op de onderkaak aangebracht na ondertunneling van het mucoperiost via twee verticale incisies juist ventraal van de foramina mentalia.

De patiënten werden pre-operatief en vervolgens postoperatief na 1 en 6 weken en na 3, 6 en 12 maanden zowel klinisch als röntgenologisch gecontroleerd. Na zes weken voelde de nieuwgevormde processus vast aan en was goed verbonden met het kaakbot. Daarna kon een nieuwe prothese worden vervaardigd.

Vijf maal werd postoperatief een eenzijdige en tweemaal een dubbelzijdige hypesthesie van de onderlip waargenomen; in alle gevallen trad in korte tijd volledig herstel op. Uit de röntgenfoto's kon worden geconcludeerd dat er in de eerste weken een verdichting van het ingebrachte materiaal plaatsvond en goede aansluiting op het kaakbot ontstond. Samenhangend hiermee werd een hoogteverlies van gemiddeld 7% vastgesteld. Na ongeveer een halfjaar treedt een stabielere situatie in.

De patiënten konden beter kauwen dan voor de operatie, ze hadden geen problemen met spreken en waren tevreden tot zeer tevreden over de esthetische resultaten van de prothese.

HOVINGA J, ROORDA LAM, DRIESSEN RM, KRAAL ER, SCHEYGROND JWMW, KRABBENDAM CA. Opbouw van de atrofische processus alveolaris van de mandibula met hydroxylapatiet-korrels. Voorlopige ervaringen. Ned Tijdschr Tandheelkd 1987; 94: 52-5.

J. Hovinga, kaakchirurg
L. A. M. Roorda, kaakchirurg
R. M. Driessen, kaakchirurg
E. R. Kraal, kaakchirurg
J. W. M. W. Scheygrond, tandarts
C. A. Krabbendam, tandarts

Uit de afdeling Mondziekten en Kaakchirurgie van het Elisabeth Gasthuis te Haarlem en het Zeeweg Ziekenhuis te Velzen.

Trefwoorden: **Implantologie** – Hydroxylapatiet-korrels – Resorptie proc. alveolaris

Datum acceptatie: 9 december 1986.

Adres: Dr. J. Hovinga, Postbus 417, 2000 AK Haarlem.

1. INLEIDING

De afgelopen jaren zijn regelmatig artikelen verschenen over de verhoging van de geresorbeerde processus alveolaris met behulp van niet-resorbeerbare hydroxylapatiet-korrels ($\text{Ca}_{10}(\text{PO}_4)_6(\text{OH})_2$).¹⁻⁴ Aangezien in de Nederlandse literatuur nog weinig aandacht aan dit onderwerp is besteed, volgen hieronder de resultaten bij acht patiënten, zes vrouwen en twee mannen, in leeftijd variërend van 36 tot 77 jaar. Het betreft edentate patiënten met sterke alveolaire botresorptie, waarbij in de afgelopen jaren hydroxylapatiet-korrels (Alveograf®*) subperiostaal werden ingebracht. Bij deze acht patiënten werd het

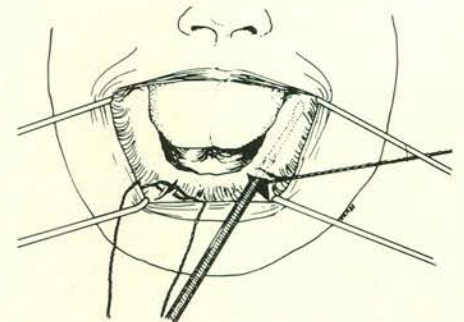
materiaal op de onderkaak aangebracht. De follow-up-periode bedraagt 12 maanden.

2. OPERATIE

De ingreep geschiedde onder lokale anesthesie. Beiderzijds werd ongeveer ter hoogte van de hoektand een ruim 1 cm lange verticale incisie vanaf de top van de processus alveolaris door het mucoperiost gemaakt. Vervolgens werd door deze opening het mucoperiost op de processus alveolaris voorzichtig losgemaakt, zodat een tunnel ontstaat van regio 48 tot regio 38 (afb. 1).

Extra aandacht dient te worden besteed aan de n. mentalis. Tevens is het van belang linguaal precies af te schuiven tot aan de kam van de linea mylohyoidea.

Zodra de ondertunneling gereed is, wordt door beide openingen een matrasnaad (Vicryl® 3×0) los aangebracht. Daarna wordt het Alveograf met de speciaal



Afb. 1. Het mucoperiost wordt via twee verticale incisies juist voor het foramen mentale ondertunneld van 38 tot 48.

*) Sterling Winthrop B.V., Haarlem.