

EEN LASTIG GEVAL (I)

'Gaarne rechtzetten van de 48'

Een 25-jarige vrouw wordt door de tandarts verwezen met het verzoek 'Gaarne rechtzetten van de 48'. Intra-oraal blijkt een goed onderhouden dentitie. De 36 en 46 ontbreken en de 38 en de 48 worden gedeeltelijk door een operculum bedekt. De 48 is enigszins naar dorsaal gekanteld. Röntgenologisch blijken de verstandskiezen gaaf (afb. 1). Patiënte heeft geen klachten en vindt het zonde een gaaf element (48) te laten verwijderen. De volgende behande-

lingsmogelijkheden komen tijdens een multidisciplinair overleg aan de orde:

a. De orthodontist stelt voor de diastemen zowel rechts- als linksonder met behulp van orthodontische apparatuur te sluiten. Het feit dat in dit geval de 38 en 48 ten dele al doorgebroken zijn, maakt de kans van slagen van deze behandeling onzeker. Indien de behandeling inderdaad succesvol is, zullen in de bovenkaak de derde molaren functieloos worden en uitgroeien, waardoor alsnog verwijdering van op zichzelf gave gebitselementen is aangewezen. De

kosten van de orthodontische behandeling worden voor de patiënte op $\pm f$ 1.600,— geschat.

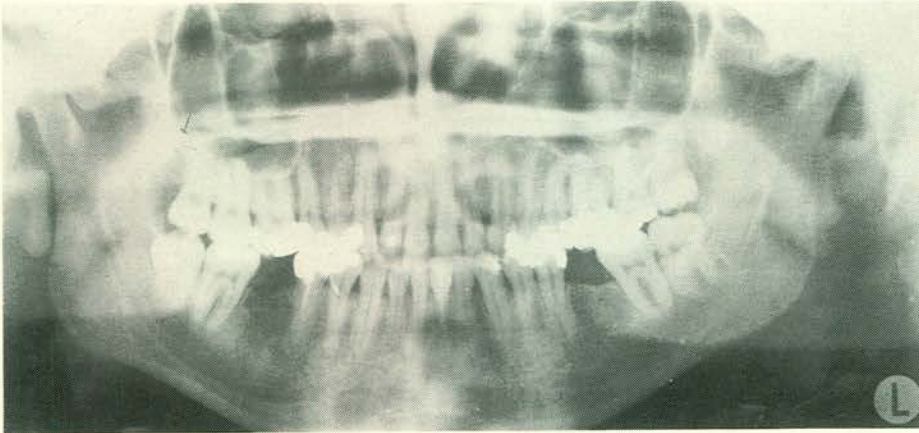
b. Een van de tandartsen van het overleg stelt voor de vier verstandskiezen te verwijderen en bruggen aan te brengen. De kosten van deze behandeling waarvan het goede resultaat voorspelbaar is, zullen ongeveer f 3.000,— bedragen.

c. Een van de andere tandartsen vindt het besluiten van de merendeels gave 37 en 47 bezwaarlijk en stelt verwijdering van 38 en 48 voor en het aanbrengen van een frameprothese. De kosten hiervan bedragen voor de patiënte f 600,—.

In overleg met de patiënte en haar tandarts is besloten te trachten de diastemen met orthodontische apparatuur te sluiten met behoud van de beide derde molaren. Patiënte neemt zelf de kosten voor haar rekening. Mocht deze behandeling geen succes hebben, blijven de overige behandelingswijzen alsnog mogelijk.

Indien de verwijskaart van de tandarts had vermeld: 'gaarne verwijdering van de 48, had vermoedelijk deze hele discussie niet plaatsgevonden. Het simpele woord 'rechtzetten' maakt het verschil van opvattingen mogelijk.

D. B. Tuinzing, kaakchirurg



Afb. 1. Röntgenbeeld van de dentitie van de besproken patiënte.

INTERCOLLEGIAAL CONSULT

Vraag

Een patiënt van 28 jaar heeft op 15-jarige leeftijd een aanval van acuut reuma doorgemaakt. Sindsdien werden periodieke stijve vingers waargenomen. Patiënt is goedgekeurd voor militaire dienst. Bij voorgaande keuringen zijn geen afwijkingen

aan het hart vastgesteld.

Is in verband met het anamnestic doormaken van acuut reuma en periodiek optreden van stijve vingers endocarditis profylaxe noodzakelijk?

Antwoord

De genoemde stijve vingers hebben geen relatie met het destijds doorgemaakt acuut

reuma. Het feit dat er sindsdien bij patiënt bij herhaalde keuringen nooit afwijkingen aan het hart zijn gevonden, maakt een kleplijden op basis van het vroeger doorgemaakte acuut reuma zeer onwaarschijnlijk. Derhalve kan worden afgezien van endocarditis profylaxe.

L. Abraham-Inpijn, internist