

## Uit en voor de praktijk

### EEN ZELDZAME COMBINATIE VAN AFWIJKINGEN

Op grond van afbeelding 1 werd door de tandarts een 27-jarige patiënt ingezonden met de diagnose 'dens invaginatius met periapicale parodontitis' en het verzoek het element endodontisch te behandelen. Bij mondonderzoek werd vestibulair een fistel aangetroffen. Het bleek echter geen dens invaginatius te betreffen, maar een fusie tussen 41 en een linguaal gesitueerde, hyperodonte kegeltand (afb. 2); jammer genoeg verstoort de endodontische opening het beeld van de fusie. Als diagnose kwam 'niet-pijnlijke periapicale parodontitis en uitgebreide interne resorptie' uit de bus.

Na opening bleek naast het verwijde pulpakanaal aan de distolinguale zijde een geheel zelfstandige, smalle tweede pulpahol-

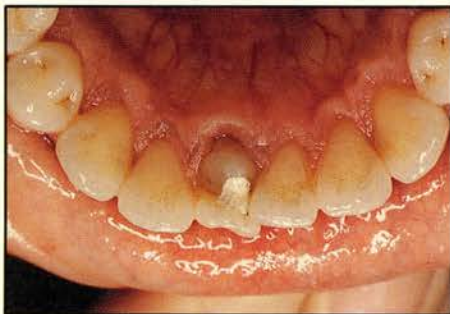te aanwezig, toebehorend aan het hyperodonte element (afb. 3). De distovestibulaire pulpa bleek vitaal te zijn. Beide pulpae werden zo goed mogelijk schoongemaakt en gevuld (afb. 4).

Een min of meer identieke combinatie van deze afwijkingen is, voor zover de auteur bekend, slechts eenmaal eerder beschreven.<sup>1</sup>

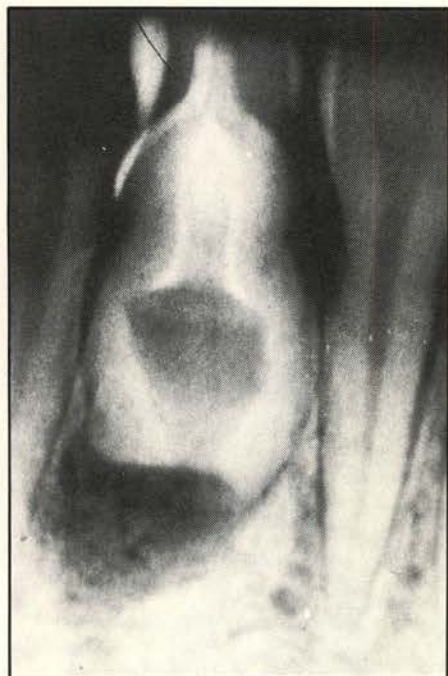#### Literatuur

<sup>1</sup> SCHULZE C. Anomalien und Missbildungen der menschlichen Zähne. Berlin: Quintessenz Verlags-GmbH, 1987, pag. 315.

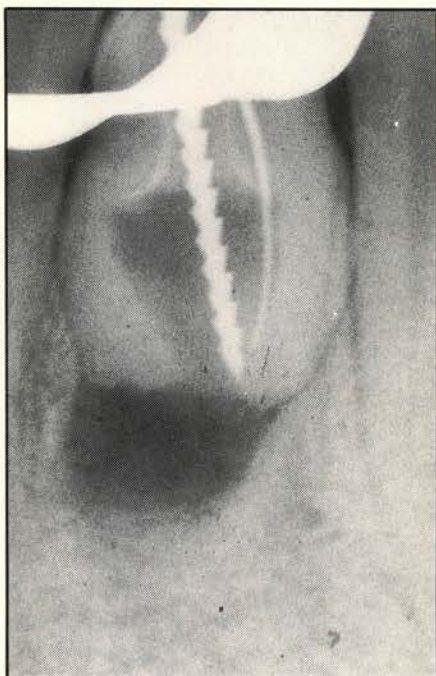
W. van Driel, tandarts



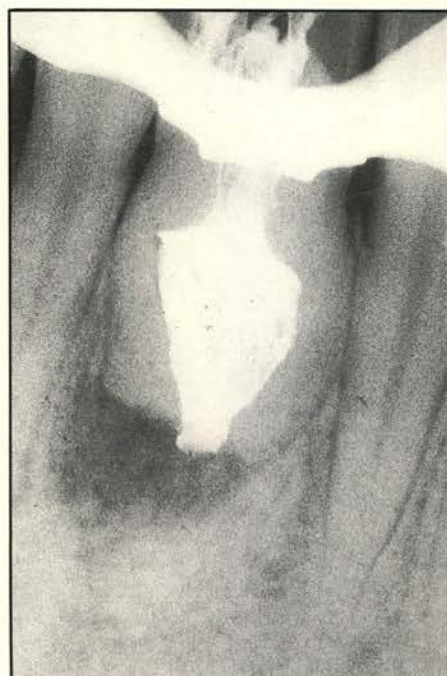Afb. 2.



Afb. 1.



Afb. 3.



Afb. 4.