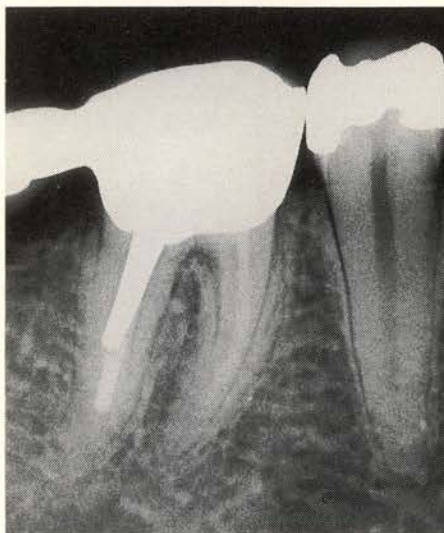


## SELECTIEVE ANESTHESIE

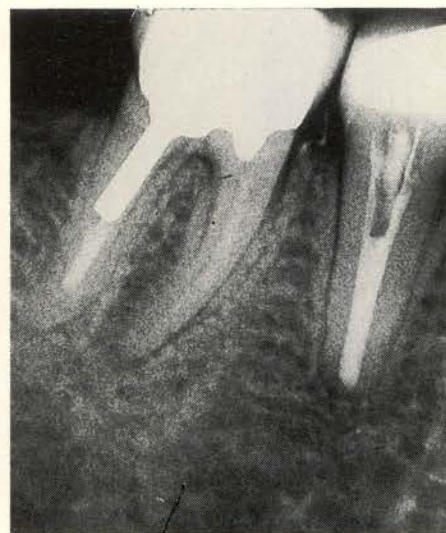
Een patiënte meldde zich bij haar tandarts met hevige pijn in de rechter onderkaak. Bij onderzoek bleek 46 enigszins en 45 ietwat meer gevoelig voor percussie; sensibiteitstesten aan 46 leverden een negatief resultaat op, misschien vanwege de kroon, maar 45 reageerde ietwat heftiger dan normaal. Hoewel een röntgenfoto (afb. 1) weinig hulp bood voor een diagnose, besloot de tandarts onder sterke aandrang van patiënte 45 endodontisch te behandelen. De pulpa van 45 bleek vitaal. Omdat in de daarop volgende dagen geen verbetering optrad, werd - wederom onder druk van de patiënte - aan 45 een apexresectie (afb. 2) verricht. Inmiddels was het brugdeel distaal van 46 verwijderd vanwege de mogelijkheid dat deze door overbelasting de oorzaak van de pijn was.

Ondanks deze ingrepen persisteerden de pijnklachten, reden om weer enkele dagen later een apexresectie met retrograde amalgaamvulling aan 46 (afb. 3) te laten uitvoeren. Omdat ook dit niet tot verbetering leidde, wilde patiënte nu alle elementen rechts onder laten extraheren. De tandarts wist patiënte echter over te halen zich te melden bij het ACTA, waar zij eiste dat er iets gedaan werd aan de haar gek makende pijn. Aldaar werd besloten voor de diagnostiek selectieve anesthesie toe te dienen. Als eerste werd bij het rechter foramen mentale ingespoten. Vervolgens werd vanwege het aanwezig blijven van de pijn ingespoten bij het rechter foramen mandibulare, echter eveneens tevergeefs.

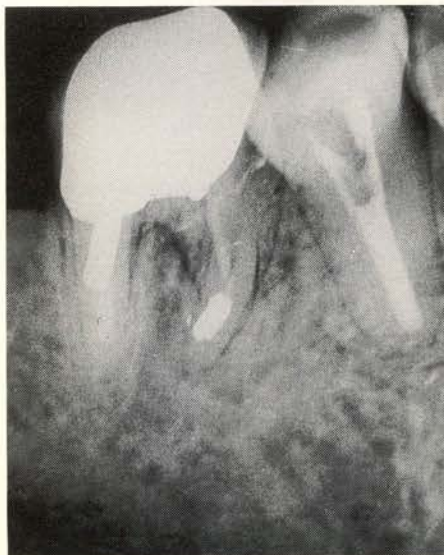
Hierna werd overgegaan tot het testen van de elementen in de bovenkaak. Het element 17 reageerde niet - misschien omdat de daarop aanwezige kroon interfereerde - en de andere elementen reageerden normaal. Daarom werd als eerste 17 verdoofd; de pijn verdween hierdoor geheel. Daarop werd 17, waarvan de pulpa vitaal bleek, in één zitting, endodontisch behandeld (afb. 4), hetgeen het einde van de lijdensweg bleek te zijn.



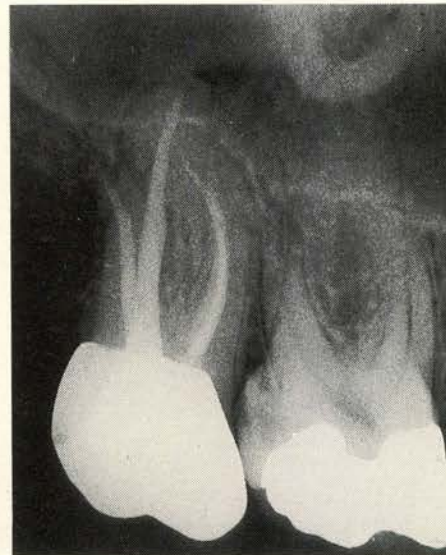
Afb. 1. Röntgenfoto van het gebied met de pijnklacht.



Afb. 2. Apexresectie 45; de dummy distaal van 46 is verwijderd.



Afb. 3. Apexresectie 46.



Afb. 4. Element 17 endodontisch behandeld.

Ondanks de omstandigheid dat de pijn zich niet ter plaatse van de oorzaak behoeft te manifesteren, is selectieve anesthesie bij niet of moeilijk te lokaliseren pijn een uitstekend diagnostisch middel, waarmee een

pijn veroorzakend element kan worden opgespoord. Toepassing van dit middel kan onnodige behandelingen voorkomen.

R. Fransman, tandarts