

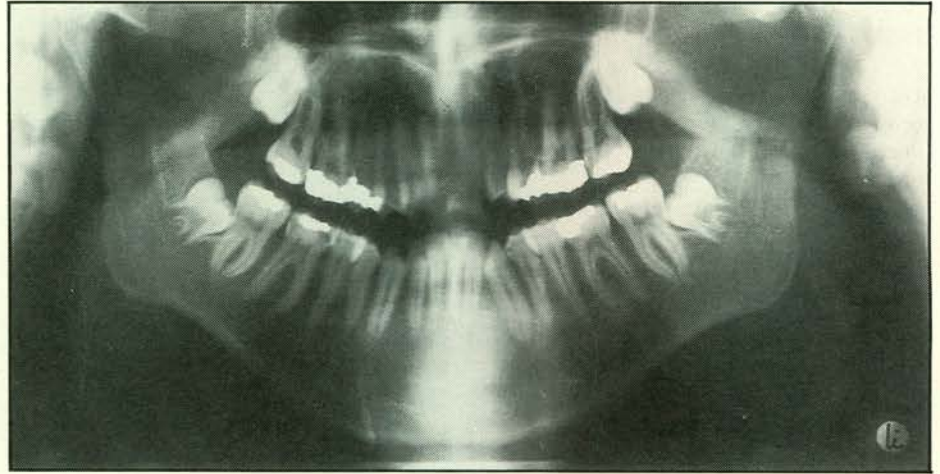
## Een uitgestelde beslissing – een pijnlijk geval

In 1982 werd een patiënt verwezen voor behandeling van maxillaire hyperplasie. Na orthodontische voorbehandeling werd de bovenkaak 8 mm craniaalwaarts verplaatst en werd een kinplastiek uitgevoerd. Vanwege de matige mondhygiëne werd op dat moment overwogen de gerestaureerde 36 en 46 te verwijderen om de gave 38 en 48 door te laten komen (afb. 1). Er werd echter geen beslissing genomen, omdat na verwijdering van de orthodontische apparatuur de patiënt een varend leven begon.

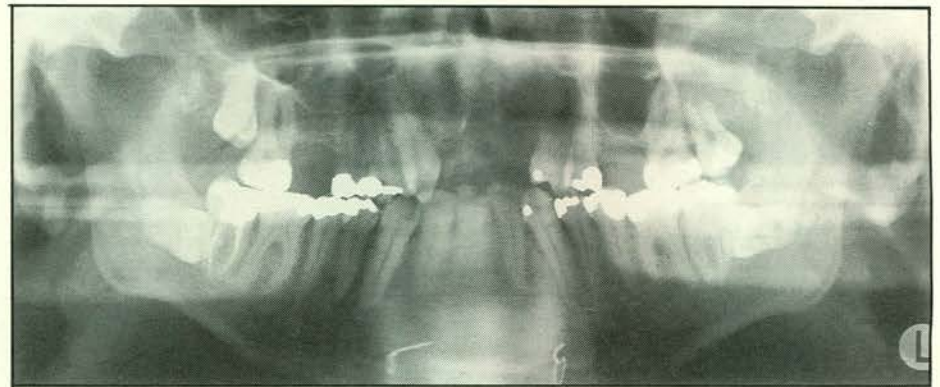
Na veel kiespijn ontwikkelde zich een kaakabces uitgaande van 47 of 48. In Zuid-Amerika waren hierdoor evacuatie van het schip en opname in een ziekenhuis noodzakelijk. Incisie en drainage vonden plaats en 47 werd endodontisch behandeld.

In 1990 zagen wij patiënt terug met het verzoek de geïmpacteerde 38 en 48, die zich in zeer ongunstige zin hadden ontwikkeld, te verwijderen (afb. 2): een behandeling die lastig was om uit te voeren en voor de patiënt veel nabezwaren met zich meebracht. Een juiste beslissing in 1982 had dit pijnlijke geval wellicht kunnen voorkomen.

D.B. Tuinzing, kaakchirurg



Afb. 1. Een orthopantomogram genomen in 1982. Over de noodzaak van behandeling van de elementen 38, 48 werd getwijfeld.



Afb. 2. Een orthopantomogram genomen in 1990: veel pijn geleden t.p.v. 47, 48 en nog veel pijn te lijden door verwijdering van de ongunstig gelegen 38, 48.