

'Is mijn patiënt besmet met HIV?'

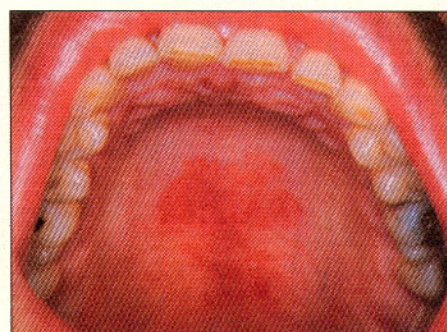
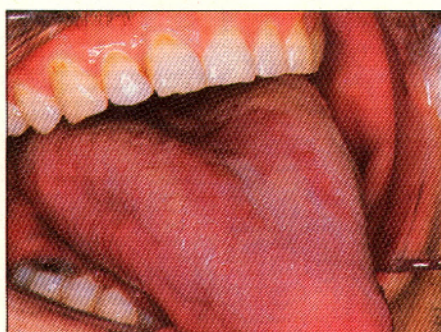
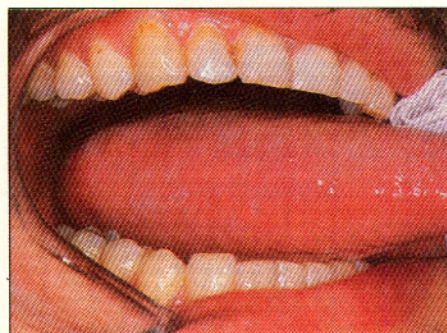
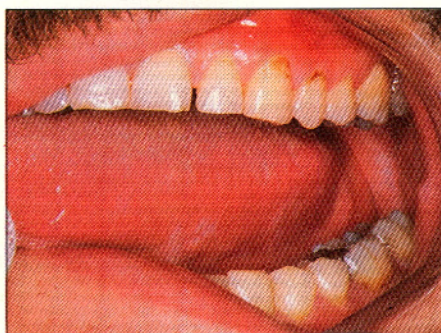Vraag:

De tandarts constateerde tijdens de halfjaarlijkse controle bij een 35-jarige gezonde man zeer geringe, overigens asymptomatische witte plekjes op zowel de rechter- als de linker tongrand; tevens waren hem rode veranderingen opgevallen op de tongrug en het palatum durum (afb. 1). De patiënt werd naar de kaakchirurg verwezen met de vraag: 'Is hier sprake van besmetting met humaan immunodeficiëntievirus?' De tandarts had deze vraag niet expliciet met zijn patiënt besproken.

Antwoord:

Allereerst een enkel woord over de vraagstelling. Een gerichte vraagstelling, zoals in de huidige casus, is op zichzelf natuurlijk uitstekend. Voorwaarde is dan wel dat de patiënt hiervan op de hoogte is. Hij of zij heeft immers het recht om de verwijsbrief zelf in te zien. Vooral wanneer er mogelijk een ernstige aandoening in het spel is, zoals een plaveiselcelcarcinoom en eigenlijk nog ernstiger, besmetting met het AIDS-virus, is grote zorgvuldigheid geboden. Dit vereist dat de tandarts-verwijzer reeds zelf uitvoerig zijn vermoedens met de patiënt moet bespreken of dit, wanneer de diagnose op klinische gronden onvoldoende zeker lijkt of wanneer hij of zij zich onvoldoende bekwaam acht voor een dergelijk gesprek, achterwege laat. In het laatste geval is het beter de verwijsbrief in neutrale zin te formuleren, bijvoorbeeld: 'Sinds onbekende tijd witte vlekvormige plekjes op beide tongranden. Tevens rode veranderingen op het palatum durum en de tongrug. Gaarne uw diagnose en eventuele behandeling.' Het is hierbij niet nodig – en wat mij betreft zelfs ongewenst – om buiten de patiënt om telefonisch aanvullende informatie aan de kaakchirurg te verschaffen of, buiten medeweten van de patiënt, informatie bij de huisarts te vragen.

Maar nu dan terug naar de getoonde afwijking van het mondslijmvlies. Wanneer er alleen sprake zou zijn geweest van de toch geringe witte plekjes op de tongrand, ligt het niet zo voor de hand om aan besmetting met HIV te denken, c.q. deze



Afb. 1. Ogenschijnlijk onbeduidende witte vlekjes beiderzijds op de tongranden van een 35-jarige man (boven); gevoegd bij het aspect van erythemateuze candidose op de tongrug en het palatum (onder) is hier vrijwel zeker sprake van een onderliggende besmetting met HIV, de verwekker van AIDS.

plekjes te interpreteren als vroege uitingen van harige leukoplakie of eventueel candidose. Gevoegd echter bij de rode veranderingen op de tongrug en het palatum durum, klinisch suggestief voor de erythemateuze vorm van candidose, is er wel degelijk reden om als eerste aan besmetting met HIV te denken. Is het vermoeden op een onderliggende HIV-infectie voor de kaakchirurg onvoldoende gefundeerd om als uitgangspunt te dienen voor een gesprek met de patiënt, dan kan hij eerst een proefexcisie doen uit een van de voor harige leukoplakie verdachte plekjes van de tong. Het histologische beeld van harige leukoplakie is vrij specifiek, zeker wanneer van EBV-DNA *in situ*-hybridisatie gebruik gemaakt wordt. Wanneer eenmaal de diagnose harige leukoplakie is gesteld, is vrijwel zeker sprake van besmetting met HIV. In zeldzame gevallen is er een andere afweersysteemstoornis in het spel.

Het valt buiten de opzet van deze bijdrage in te gaan op de verdere benadering van de patiënt met betrekking tot het eventueel ondergaan van een serologische test op aanwezigheid van HIV-antigeen. De opzet was te laten zien dat ogenschijnlijk weinig opvallende afwijkingen van het mondslijmvlies uitingen kunnen zijn van een ernstige onderliggende ziekte, soms zelfs zonder dat de patiënt hiervan op de hoogte is. Bij de verwijzing is extra zorgvuldigheid vereist in deze situatie, zowel in woord als geschrift.

Literatuur

EC CLEARINGHOUSE ON ORAL PROBLEMS RELATED TO HIV-INFECTION. Classification of oral manifestations in HIV-infection. *J Oral Pathol Med* 1991; 20: 97-100.

I. van der Waal, kaakchirurg

L. MITCHELL, D. A. MITCHELL. Oxford handbook of clinical dentistry. 760 pag. Oxford University Press, Oxford 1991. Prijs £ 14.95. ISBN 0 19 261959 4.

De tandheelkundige student die al snel na de aanvang van zijn studie met de behandeling van patiënten wordt geconfronteerd, heeft nog lang niet altijd de kennis paraat om adequaat te kunnen werken. Daarom hebben de auteurs zich met dit 'zakboek' ten doel gesteld een compilatie te geven van alle daarvoor benodigde theoretische en praktische informatie. Tevens hopen zij dat het boek een geheugensteun zal zijn voor de stafleden en eventuele leemten in hun kennis van nieuwe ontwikkelingen zal aanvullen. Het resultaat is een boek dat een sterke gelijkenis vertoont met de welbekende Codex Medicus Neerlandicus. In 18 hoofdstukken, die op logische wijze zijn verdeeld in subhoofdstukken, worden de deelgebieden van de tandheelkunde, aan de hand van trefwoorden, besproken. Begonnen wordt met een hoofdstuk over de anamnese en het onderzoek en het boek eindigt met het een na laatste hoofdstuk over syndromen van hoofd en nek en het laatste met nuttige adressen. Daartussen komt de gehele tandheelkunde aan de orde. Vanzelfsprekend is een index aanwezig.

In de gekozen opzet van het boek schuilt tevens een bezwaar tegen het gebruik ervan. Slaat men bijvoorbeeld het hoofdstuk 'Restorative dentistry' op, dan blijkt al snel dat er heel wat moet worden gebladerd om daar te komen waar men wil zijn. Een tweede bezwaar is dat de opvattingen over behandelwijzen lang niet altijd sporen met wat in Nederland wordt onderwezen. Neemt men deze bezwaren op de koop toe, dan is er sprake van een aardig boek met veel nuttige informatie en handige tips.

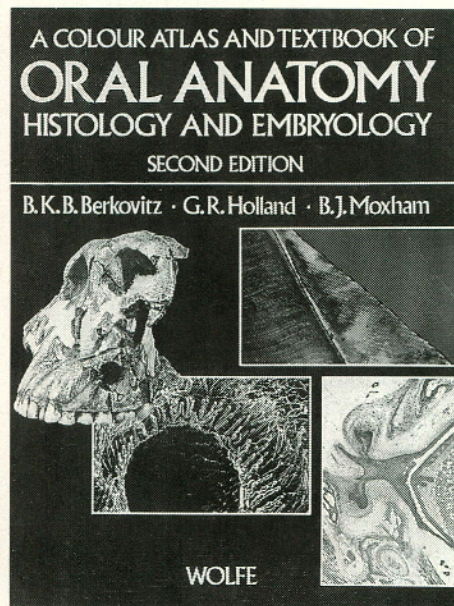
A. H. B. Schuurs, Amsterdam

B. K. B. BERKOVITZ, G. R. HOLLAND, B. J. MOXHAM. A colour atlas and textbook of oral anatomy, histology and embryology. 2e druk, 328 pag. Wolfe Publishing Ltd., London 1992. Prijs £ 45,-. ISBN 0 7234 1688 5.

Deze fraai geïllustreerde, relatief goedkope, atlas is bedoeld voor het tandheelkundig onderwijs in de anatomie, histologie en embryologie, kortom in de ontwikkeling en structuur van de orale weefsels. Uitgangspunt is daarbij kennelijk geweest dat de lezer reeds kennis bezit op het gebied van de algemene anatomie en embryologie; uitsluitend orale weefsels worden behandeld, maar dan ook heel uitvoerig. De nadruk

ligt daarbij op de gebitselementen zelf: hun vorm, plaatsing in de kaken en (ultra)microscopische bouw en ontwikkeling vormen het hoofdthema van dit boek. Typische tandheelkundige facetten van al deze kennis komen ook aan bod: röntgenanatomie, kaakgewricht, orale functies, tand-eruptie, aangeboren afwijkingen, gelaatsgroei, om er enkele te noemen. Zelfs een hoofdstuk over de vergelijkende anatomie en evolutie van het gebit ontbreekt niet.

De opzet van het boek is heel plezierig: de tekst bestaat uit korte inleidingen, gevolgd door een reis langs relevante, vaak kleurige illustraties, waarvan de bijschriften een logisch opgebouwd geheel vormen.



Zowel qua vormgeving als educatieve methode is deze opzet heel attractief. Macroscopische en microscopische beelden vormen ten slotte het fundament van onze kennis van orale structuren. Vaak wordt dan ook 'bewijsmateriaal' gepresenteerd voor bepaalde opvattingen in de vorm van foto's: een zeer logische benadering van het vak.

Zwakke punten zijn er ook. Waar het licht- en elektronenmicroscopische illustratiemateriaal in het algemeen van uitstekende kwaliteit is, vallen de vrij slechte foto's van stoffelijke overschotten en de simpele lijntekeningen op anatomisch gebied sterk uit de toon. Half-schematische illustraties die de ruimtelijke bouw van schedel, hoofd en nek behandelen ontbreken geheel. De behandeling van de anatomie en embryologie is beknopt en clichématig, en hoofdzakelijk beperkt tot de mondholte, met wat obligate schema's onder andere van de vaatverzorging en innervatie. De tandheelkunde, die zich toch steeds meer uitbreidt naar de structuren grenzend aan de mond-

holte, zoals aangezichtsskelet, kauwspieren, kaakgewricht, mondbodem, speekselklieren, en zich zelfs gaat bezighouden met zaken als hoofdpijn en nekklachten, is in dit boek heel sterk teruggebracht tot de tanden en tandkassen, waarmee toch wel mager wordt ingespeeld op deze ontwikkelingen.

Conclusie, een toch wel heel mooi boek met talloze uitstekende illustraties en uitstekende teksten over tanden en kiezen, met daar omheen gedrapeerd een franje van de overige orale weefsels.

W. A. Weijs, Amsterdam

R. F. ZAMBITO, J. J. SCIUBBA. Manual of dental therapeutics. 311 pag. Mosby Year Book, St. Louis, Baltimore, Boston, Chicago, London, Philadelphia, Sydney, Toronto 1991. Prijs £ 22.00. ISBN 0 8151 9895 7.

Dit in een handzaam formaat uitgevoerde boekje is vooral bedoeld voor de tandarts en de in opleiding zijnde specialist in de Mondziekten en Kaakchirurgie. Het bevat praktische informatie op het gebied van de diagnostiek en behandeling van veel en minder frequent voorkomende afwijkingen in het hoofd-halsgebied, waarbij de anatomische, microbiologische en farmacologische aspecten niet worden vergeten.

Aan dit 15 hoofdstukken tellende boekje hebben 15 auteurs bijgedragen, die veel ervaring hebben in de tand- en mondheelkundige praktijk. Achtereenvolgens worden behandeld de dentogene infecties, het dento-alveolaire trauma, de medisch gecompromitteerde patiënt, niet dentogene afwijkingen van de mondholte en de grote speekselklieren, afwijkingen van het kaakgewricht, zwellingen in het hoofd-halsgebied, aandoeningen van het mondslijmvlies, en het plaveiselcelcarcinoom. In de laatste vier hoofdstukken wordt nog aandacht besteed aan de behandeling van de angstige patiënt, de interactie tussen diverse medicijnen, de receptuur, en het gebruik van antibiotica, analgetica en ander frequent voorgeschreven medicatie.

Ieder hoofdstuk is overzichtelijk opgebouwd en de teksten zijn kort en bondig. Van de besproken afwijkingen worden achtereenvolgens de algemene ziektegeschiedenis, de symptomatologie, het klinische beeld, de bevindingen bij laboratoriumonderzoek, en een handreiking voor therapeutische maatregelen gegeven. Voor meer gedetailleerde informatie kan de lezer gebruik maken van de bibliografie, die aan het einde van het hoofdstuk is opgenomen.

Alhoewel dit boekje zeker niet volledig is en de inhoud niet altijd op de Nederlandse situatie is afgestemd, kan het voor de tand- en mondheelkundige professe toch als leidraad dienen bij het oplossen van problemen waarmee men in de dagelijkse praktijk wordt geconfronteerd.

E. A. J. M. Schulten, Amsterdam

I. KLINEBERG. Craniomandibular disorders and orofacial pain. Diagnosis and management. 168 pag. Butterworth-Heinemann Ltd., Oxford, London, Boston, Munich, New Delhi, Singapore, Sydney, Tokyo, Toronto, Wellington 1991. Prijs £ 30,00. ISBN 0 7236 0989 6.

I. KLINEBERG. Occlusion: principles and assessment. 243 pag. Butterworth-Heinemann Ltd., Oxford, London, Boston, Munich, New Delhi, Singapore, Sydney, Tokyo, Toronto, Wellington 1991. Prijs £ 29,50. ISBN 0 7236 0990 X.

In toenemende mate krijgt de tandarts te maken met patiënten met (pijn)klachten van het mandibulaire bewegingsapparaat. In het eerste boek moedigt de auteur de lezer aan bij het zoeken naar de oorzaak van de pijnklachten verder te kijken dan het gebit. Inzicht is vereist in de samenhang tussen de klachten en de kauwspierfunctie, de kaakgewrichten en het cervicale bewegingsapparaat. In het tweede boek staan de occlusie en de articulatie centraal. Deze twee, elkaar aanvullende boeken zijn bedoeld als klinische handleiding.

Het eerste boek begint met een algemene inleiding tot de problematiek van de pijn, waarvan het psychofysiologische karakter wordt benadrukt. Vervolgens wordt ingegaan op de (differentiële) diagnostiek

en de niet-chirurgische behandelingsprincipes van pijn (gebaseerd op de orale fysiologie), uitgaande van dentitie, spieren en kaakgewricht. Vervolgens worden de, vooral voor de algemeen-practicus van belang zijnde, splint- en occlusale therapie besproken. Ook de voor- en nadelen van deze therapievormen worden duidelijk belicht en de (pre)klinische procedures in detail beschreven.

Het tweede boek bestaat uit drie onderdelen. Het eerste deel (de hoofdstukken 1 tot en met 4) behandelt biologische principes. De relatie tussen onder- en bovengebitt

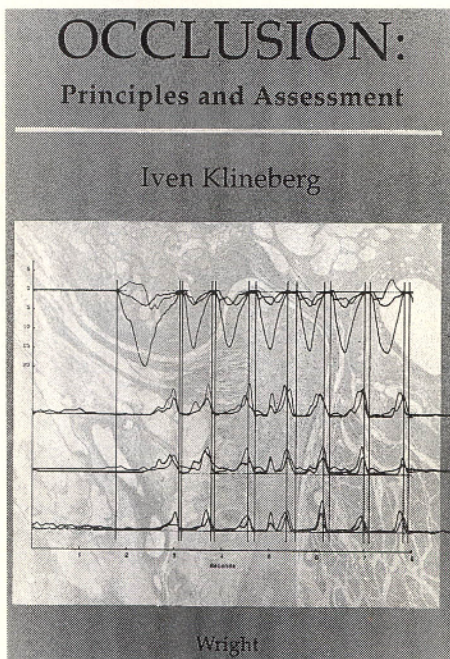
sie- en articulatiestoornissen. Deze boeken bieden bruikbare en heldere richtlijnen voor het nauwkeurig in kaart brengen van al deze componenten, alvorens tot behandeling over te gaan.

B. Stegenga, Groningen

Recensie-exemplaren

Het merendeel van de hier aangekondigde uitgaven zal nog nader op deze plaats worden besproken.

1. WORLD HEALTH ORGANIZATION. World health forum. An international journal of health development. Volume 13, number 2/3, 1992. 276 pag. Geneva: World Health Organization, 1992. Prijs Sw. fr. 18,—.
2. J. EGELBERG. Periodontics. The scientific way. Synopsis of human clinical studies. 272 pag. Copenhagen: Munksgaard, 1992. Prijs DKK 400.00. ISBN 87 16 11001 3.
3. D. W. WILLIAMS, F. J. HUGHES, E. W. ODELL, P. M. FARTHING. Pathology of periodontal disease. 147 pag. Oxford University Press, Oxford, New York, Tokyo 1992. Prijs £ 40,—. ISBN 0 19 261955 1.
4. B. EKLUND. Dentistry, dental practice, and the community. 339 pag., 4e druk. W. B. Saunders Company, Philadelphia, London, Toronto, Montreal, Tokyo 1992. Prijs £ 23,—. ISBN 0 7216 3195 9.
5. D. A. KEITH. Surgery of the temporomandibular joint. 321 pag., 2e druk. Blackwell Scientific Publications, Boston, Oxford, London, Edinburgh, Melbourne, Paris, Berlin, Vienna 1992. Prijs £ 69.50. ISBN 0 865 42 211 7.
6. STG. Toekomstscenario's Tandheelkunde. Een verkenning van de periode 1990-2020. Scenario-rapport. 354 pag. Bohn Stafleu van Loghum, Houten/Zaventem, 1992. Prijs f 83,50. ISBN 90 313 1404 8.
7. ONDER REDACTIE VAN P. H. KWON EN D. M. LASKIN. Clinician's manual of oral and maxillofacial surgery. 432 pag. Quintessence Publishing Co. Inc., Chicago, London, Berlin, São Paulo, Tokyo, Hong Kong 1991. Prijs \$ 62,—. ISBN 0 86 715 232 X.
8. C. RUFENACHT. Fundamentals of esthetics. 372 pag. 848 afb. Quintessence Publishing Co Inc., Chicago, Berlin, London, Sao Paulo, Tokyo, Hong Kong 1990. Prijs: \$ 146,— ISBN 0 86 715 230 3.



wordt in verband gebracht met de functies van de onderkaak, de spieren en het kaakgewricht. In het tweede deel (de hoofdstukken 5 tot en met 8) staat het klinisch onderzoek van het kaakgewricht, van de spierfunctie, van occlusie en articulatie, en van de cervicale wervelkolom (dit laatste in samenhang met de houding en beweeglijkheid van het hoofd) centraal. De verschillende onderzoekstechnieken worden bondig beschreven.

In deel III (de hoofdstukken 9 tot en met 11) komen technische aspecten, zoals de articulator, gebitsmodellen, volgorde van behandeling en – als een van de belangrijkste aspecten van de restauratieve tandheelkunde – de definitieve vormgeving van de occlusie aan de orde.

Beide boeken zijn gemakkelijk leesbaar, 'to the point', goed onderbouwd en voorzien van een gedetailleerde inhoudsopgave en een uitgebreide index. De auteur combineert op inzichtelijke wijze wetenschappelijke kennis met praktisch handelen. Hij benadrukt daarbij de invloed van de verschillende componenten op het ontstaan en in stand houden van pijnklachten en occlu-

