

# Beter geen tand dan een lange tand?

## Esthetiek en parodontologie

Naar een voordracht gehouden tijdens de najaarsvergadering van de Nederlandse Vereniging van Tandartsen op 2 oktober 1992 te Utrecht.

DE BRUYN H. Beter geen tand dan een lange tand? Esthetiek en parodontologie. Ned Tijdschr Tandheelkd 1993; 100: 457.

H. de Bruyn, parodontoloog

Trefwoorden: **Parodontologie** – Esthetiek

Adres: Dr. H. de Bruyn, Basilieklaan 373/14, 1080 Brussel, België.

### 1 Inleiding

Een teruggetrokken gingiva met vergrote interdentale ruimten en uitwaaiende of uitgegroeide elementen vormt een cosmetisch probleem.

### 2 Functioneel of cosmetisch acceptabel

Alvorens een behandelingsplan op te stellen moet de behandelaar achterhalen welk cosmetisch belang de patiënt hecht aan zijn gebit en informatie geven over de consequenties van de behandeling. Sommige patiënten hebben voornamelijk functionele wensen en willen vrij zijn van pijn of ongemak, anderen stellen de esthetiek van het gebit voorop. Voor de laatsten is het een ontgoocheling te horen dat de behandeling in plaats van een cosmetische oplossing te bieden zelfs problemen introduceert. De stelling 'Liever langer langere tanden dan niet langer tanden' delen deze patiënten niet, hetgeen reden kan zijn af te zien van behandeling.

### 3 Kosmetiek bij gingivitis

De welbekende symptomen van gingivitis zijn door goede hygiëne meestal binnen twee weken verdwenen. Door gebruik van tandenstokers vlakken de papillen, soms esthetisch storend, af. Tandzijde doet dit niet, maar het gebruik ervan is omslachtiger en vaak minder efficiënt. De patiënt moet ook leren atraumatisch te poetsen.

### 4 Kosmetiek bij parodontitis

Kleur, vorm en consistentie van de gingiva geven geen aanwijzing voor de ernst van parodontitis. Treden echter eenmaal recessies, mobiliteit en migratie op, dan zijn deze veelal blijvend.

### 5 Kosmetiek na parodontale behandeling

Subgingivale reiniging kan door gingivarecessie resulteren in een verlenging van de klinische kroon en de wortel blootleggen. Door chirurgische eliminatie van pockets is dit effect nog groter: in geval van gingivectomie door het wegsnijden en recontoureren, en bij flapoperaties door uitdunning en eventuele apicaalwaartse terugplaatsing van de gingiva alsmede door reductie van de bothoogte. Door te opteren voor frequente niet-chirurgische zorg is dat alles gedeeltelijk te vermijden.

### 6 Oplossingen voor cosmetische problemen

#### 1. Psychologische benadering

Als men de patiënt kan tonen dat de gingiva niet zichtbaar is bij praten en lachen, zal hij de nieuwe situatie gemakkelijker aanvaarden.

#### 2. Restauratieve behandeling

Eenvoudig en goedkoop is het bijslijpen van elementen ter correctie van de kroonlengte en het opvullen van diastemen met composiet. In ernstig aangetaste dentities

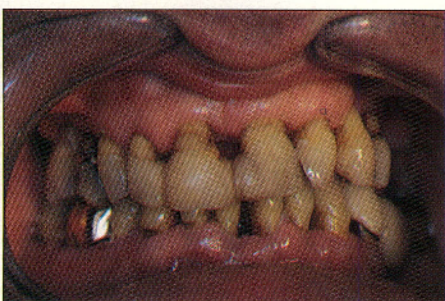
kunnen tijdelijk (danwel permanent) etsbruggen dienen, zeker wanneer de prognose van het restgebit onduidelijk is. Functioneel herstel door uitgebreid kroon- en brugwerk biedt de kans de tandstand, kroonlengten en interdentale ruimten te corrigeren, het laatste door gingiva-kleurig porselein toe te passen. De vorm van zulk een herstel van tandvlees mag natuurlijk de hygiëne niet bemoeilijken. Een goedkope, eenvoudig te vervaardigen en cosmetisch meestal aanvaardbare oplossing biedt de gingiva-epithese. Deze flexibele, tandvleeskleurige siliconenprothese vult de interdentale ruimten op, bedekt de blootliggende wortels en lost fonetische problemen (slissen) op.

#### 3. Chirurgisch-parodontale correcties

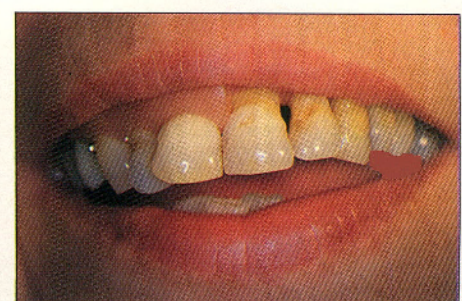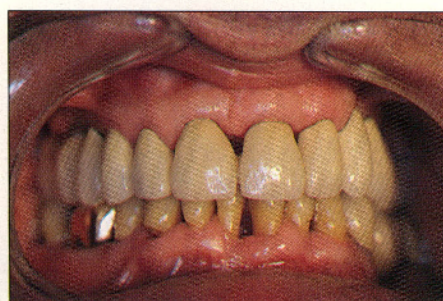Het succes van transplantaten van gingiva is niet altijd voorspelbaar en hangt mede af van de grootte van de laesies. Vaak treedt recidief op door foutief poetsen. Weefselregeneratietechnieken bieden betere perspectieven doordat het parodontium in zijn geheel herstelt.

4. *Orthodontie* is gewenst bij slechte tandstand (crowding), ter verbetering van de hygiëne. De keuze van te extraheren elementen wordt in het kader van de prognose gemaakt door de orthodontist en de parodontoloog.

5. *Implantaten* komen, in combinatie met parodontale therapie in aanmerking om frontelementen te vervangen, maar ook om te voorkomen dat een gering aantal, parodontaal zwakke, elementen een al te uitgebreide constructie moet dragen. Juist de parodontale nazorg is van belang voor de vereiste goede hygiëne.



Afb. 1. Klinisch beeld vóór (links) en na (rechts) initiële behandeling.



Afb. 2. Een epithese verbetert de cosmetiek.