


Begeleiding van angstige patiënten



A.A. Weiner
 The fearful dental patient. A guide to understanding and managing
 Chichester: Wiley-Blackwell, 2010
 286 bl., geïll., £ 39,99.
 ISBN 9778 0 8138 2084 2

Het is opvallend dat er weinig boeken zijn geschreven over angst en negatieve emoties van patiënten bij de tandarts. Deze praktische gids tracht in deze lacune te voorzien. Weiner is een bekend auteur op dit terrein en kan putten uit veel praktijkervaring, hetgeen goed is te merken. De gids heeft een heldere opbouw en begint met een overzicht van de belangrijkste begrippen en theoretische kaders. Op het gebied van de diagnostiek is een opvallend aantal handige vragenlijstjes voor verschillende potentiële probleemgebieden opgenomen. Jammer genoeg is er wat weinig aandacht voor de wijze waarop deze invuloefeningen moeten worden geïnterpreteerd en hoe de resultaten kunnen leiden tot een efficiëntere behandeling of een blijvende reductie van angst.

Kenmerkend voor de strategie van Weiner is zijn non-specifieke aanpak, gericht op respect en begrip voor de problemen van de patiënt. Veel aandacht wordt daarom besteed aan het belang van het opbouwen van een goede relatie met de angstige patiënt en van een heldere communi-

catie. Wie meer handvatten wenst voor de blijvende reductie van pathologische vormen van angst, komt in deze gids waarschijnlijk onvoldoende aan zijn trekken. Modernere, cognitieve gedragstherapeutische methodieken, zoals het gebruik van gedragsexperimenten, zijn er bijvoorbeeld niet in te vinden.

Niet alles in deze gids is door Weiner zelf geschreven, en voor de onderdelen over specifieke methoden en doelgroepen heeft hij dan ook verschillende experts gevraagd. Het betreft de hoofdstukken over sedatie, over de toepassing van hypnotische technieken binnen de tandheelkunde en over de behandeling van angstige patiënten met bijkomende psychiatrische problemen, angstige kinderen, oudere kwetsbare patiënten en angst bij patiënten met een beperking.

Voor mondzorgverleners die geïnteresseerd zijn in de psychologie van de patiënt – en die de Engelse taal niet schuwen – is deze gids zeer de moeite waard.

Casuïstiek in de kindertandheelkunde



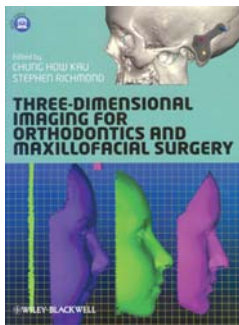
W.E. van Amerongen,
 M. de Jong-Lenters, L.A.M.
 Marks, J.S.J. Veerkamp (red.)
 Casuïstiek in de kindertandheelkunde deel 3
 Houten: Prelum uitgevers,
 2010
 130 blz., geïll. € 69,50.
 ISBN 978 90 8562 089 1

Dit boek is geschreven door ongeveer 30 Nederlandse en Belgische tandartsen die hun sporen in de (kinder)tandheelkunde ruim hebben verdiend. In 16 hoofdstukken wordt aan de hand van rijk geïllustreerde casuïstiek aandacht besteed aan situaties waarmee de tandarts-algemeen practicus te maken kan krijgen bij de behandeling van kinderen. Bijzonder is hierbij dat niet alleen de puur technische kant van de behandelingen ter sprake komt, maar ook de (gedrags)stoornissen die sommige kinderen hebben. Zo wordt aandacht besteed aan de behandeling van kinderen met autisme en aanverwante stoornissen en wordt het minder vaak voorkomende Prader-Willi-syndroom besproken. Ook is er een casus van een recidiverend trauma van het bovenfront, samenhangend met epilepsie. Voorts wordt de behandeling besproken van een meisje met ectodermale dysplasie vanaf haar 9e tot haar 20e jaar. De behandeling van een meisje met een volledige unilaterale cheilognathopalatoschisis wordt gevolgd vanaf haar geboorte tot en met haar 26e levensjaar. Het is erg leuk om te zien hoe in de loop der jaren een mooi resultaat ontstaat!

Interessant is ook de bespreking van de interceptieve orthodontische behandelingsmogelijkheden van een omgekeerde frontbeet, onder andere met behulp van een composietwig. Andere besproken casus betreffen de behandeling van tijdelijke frontelementen met esthetische nikkelchromkronen, de vroegtijdige behandeling van een geïmpacteerd tijdelijke molaar en juveniele parodontitis. Ook aan erosie, attritie en gebitsbeschadiging door piercing wordt aandacht besteed.

Ook een sociaalmaatschappelijk belangrijk onderwerp als kindermishandeling wordt niet onbesproken gelaten. Er wordt ingegaan op de herkenning van mishandeling en misschien nog wel belangrijker: hoe een tandarts moet handelen bij een verdenking van kindermishandeling. Ook de positieve rol die tandartsen kunnen spelen bij het (esthetisch) herstelproces na mishandeling komt hier aan de orde.

Dit mooie boek brengt veel onderwerpen uit de kindertandheelkunde ter sprake en is door de duidelijke casussen bijzonder boeiend.



C.H. Kau, S. Richmond
 Three-dimensional imaging for
 orthodontics and maxillofacial
 surgery
 Chichester: Wiley-Blackwell, 2010
 309 bl., geïll., £ 95,00.
 ISBN 978 1 4051 6420 1

Beeldvorming

De laatste 10 jaar zijn door onder andere sterk verbeterde stereofotogrammetrie, laserscanning, video-imaging, conventionele computertomografie (CT), cone beam-computertomografie, driedimensionale fotografie, beeldvorming met magnetische resonantie (MRI) en echografie de mogelijkheden van diagnostiek en behandeling in de orthodontie en maxillofaciale chirurgie navenant uitgebreid. In dit boek wordt getracht een 'state-of-the-art'-impressie van deze diagnostische middelen te geven. Een bijna onmogelijke opgave gelet op het tempo waarmee deze technieken zich ontwikkelen.

Het boek bestaat uit 3 delen. Het eerste deel gaat over beeldvorming, diagnostiek en meetmethoden en opent met de juridische aspecten van de toepassing van de cone beam-CT. De lezer wordt geadviseerd de indicatie voor toepassing van hiervan steeds zorgvuldig af te wegen. Verder komen aan de orde: driedimensionale oppervlakte-acquisitiesystemen voor gezichtsanalyse, diagnostische beeldvorming, beeldvorming van de orale pathologie, beeldvorming

van de dentoalveolaire problematiek, referentie en registratie van driedimensionale beelden en gemiddelde gezichtsbeelden.

Het tweede deel gaat over toepassingen, fysiologische ontwikkeling en chirurgische procedures. Zo wordt onder meer een nieuw protocol beschreven voor chirurgische procedures die met behulp van computerprogrammatuur kunnen worden nagebootst. Het zo nauwkeurig mogelijk voorspellen van de uitkomst van de faciale groei en de chirurgische interventie komen hier aan de orde, alsook digitale gebitsmodellen.

Het derde deel gaat over beweging en faciale dynamiek. Er wordt behoorlijk technisch ingegaan op de bepaling en analyse van faciale bewegingen. Tot slot wordt in dit laatste deel nagedacht over de nabije toekomst met slimmere en snellere softwareprogrammatuur.

Het boek is een handig naslagwerk met prachtige illustraties en zeker geschikt voor diegenen die zich willen verdiepen in de techniek achter driedimensionale beeldvorming. Het is echter minder geschikt voor wie met een bepaalde toepassing de diepte in wil. Voor de tandarts-algemeen practicus lijkt het boek niet geschikt.



F. Mannocci, G. Cavalli, M.
 Gagliani; P. Bolhuis (Nederlandse
 redactie)
 Tandheelkundige essenties
 4. Adhesieve restauratie van
 endodontisch behandelde gebits-
 elementen.
 Houten: Prelum uitgevers, 2010
 119 bl., geïll. € 65,00.
 ISBN 978 90 8562 058 7

Restauratie van endodontisch behandelde gebitselementen

In het verleden heeft Pieter Bolhuis de afgebroken kroon op een endodontisch behandeld gebitselement behandeld in zijn proefschrift. Nu is hij redacteur van de Nederlandse uitgave van dit boek. In totaal 7 auteurs behandelen de 'state of the art' van het restaureren van endodontisch behandelde gebitselementen. Amalgaamopbouwen, gegoten metalen opbouwen en goud-porseleinen kronen komen slechts zijdelings ter sprake, omdat de nadelen ervan meestal niet opwegen tegen de voordelen van composiet, fiberstiften, facings en keramische kronen.

Het boek begint met een beschrijving van een goede endodontische behandeling, waarbij ook de toepassing van roterend instrumentarium en de periapicale microchirurgie aan de orde komen. Daarna krijgt de adhesieve composietopbouw op avitale gebitselementen alle aandacht. Kroonrestauraties worden eveneens besproken. Hierbij is behoud van gebitsweefsel het leidende principe is. Wanneer er erg weinig van het gebitselement over is, kan chirurgische kroonverlenging of orthodontische extrusie een oplossing bieden.

De auteurs besteden een apart hoofdstuk aan fiberstiften, die voornamelijk zijn geïndiceerd bij gebitselementen met 1 wortel en bij premolaren. Bijzonder is dat de auteurs de speciale boren die bij de stiften worden geleverd zelden nodig achten: het adhesieve cement zorgt namelijk voor de retentie.

De laatste hoofdstukken behandelen de oorzaken van mislukkingen, endodontische herbehandelingen en afwegingen over de juiste behandeling bij ernstig gemutilleerde gebitselementen. Niet zelden kiezen deze auteurs ervoor het gebitselement te extraheren en het diasteem op te vullen door middel van een brug of implantaat.

Elk hoofdstuk in het boek geeft praktische verwijzingen naar actuele wetenschappelijke literatuur. Bijzonder is dat men deze artikelen eenvoudig digitaal kan opvragen via bibliotheken.

Voor de tandarts-algemeen practicus en de tandarts-endodontoloog is deze uitgave een welkome bron van informatie over de meest recente inzichten op het terrein van de restauratie van endodontisch behandelde gebitselementen.