


Mondgezondheid op jonge leeftijd



J.H. Berg, R.L. Slayton
Early childhood oral health
Chichester: Wiley-Blackwell, 2015
332 bl. geill. € 110,70
ISBN 978 1 118 7921 00

De tweede editie van dit boek heeft 16 auteurs en een een dito aantal schrijfstijlen, en is toch overwegend prettig leesbaar. Het boek heeft weinig klinische illustraties, maar wel een aantal schematische tabellen waarin de essentie van de betreffende hoofdstukken bondig is samengevat.

De eerste 3 hoofdstukken gaan in op achtergronden, etiologie en behandeling van 'early childhood caries' (ECC), waarbij risico-inschatting, zelf- en ziektemanagement als onderdelen van kwaliteitsverbetering in de zorg worden beschreven. Hoofdstuk 4 geeft een waardevrij overzicht van diagnostische technieken, vroege (preventieve) interventies, remineralisatie en restauratieve behandelopties.


Het vijfde hoofdstuk focust op fluoride, waarbij men moet bedenken dat de Verenigde Staten drinkwaterfluoridering kent en de beschreven adviezen afwijken van de adviezen in Nederland. Het 'dental home' vult hoofdstuk 6. Een zorgconcept waarbij de mondzorg aan het kind centraal staat in een continue relatie tussen kind en tandarts, en waarbij alle

aspecten van de zorg op een rond het gezin gecentreerde wijze worden verleend.

De hoofdstukken 7 t/m 11 geven een overzicht van het (klinisch) onderzoek (ook bij kinderen met intellectuele achterstand en ontwikkelingsstoornissen), cariërisico-inschatting en het belang van mondgezondheidseducatie voor het gehele gezin. Het laatste hoofdstuk kijkt naar de toekomst van identificatie van cariogene microflora, cariërisicovoorspelling, tandheelkundige materialen, ziektemanagement en drempels die een verandering naar een beweging weg van de operatieve behandeling en meer naar de erkenning en management van het cariësproces in de weg staan.

In dit Amerikaanse (kinder)tandheelkundig boek ligt het accent nu eens niet op restauratief ingrijpen, maar op kennis- en informatieoverdracht als basis voor gedragsverandering. Voor de Nederlandse lezer bevat het zeker interessante onderdelen, al zijn die soms door hun Amerikaanse zorgkader niet direct te vertalen naar het Nederlandse zorgveld.

Gerodontologie



P. Holm-Pedersen, A.W.G. Walls,
J.A. Ship
Textbook of geriatric dentistry
Chichester: Wiley-Blackwell, 2015
369 bl. geill. € 108,00
ISBN 978 1 4051 5364 5


Bij bespreking van de tweede druk van dit boek, die in 1996 is gepubliceerd, luidde de conclusie dat het boek overzichtelijk, uitstekend leesbaar en goed geïllustreerd was (Ned Tijdschr Tandheelkd 1997; 104: 362-363). Dat geldt onverkort nog steeds voor deze derde druk. In sommige hoofdstukken is de inhoud flink ten positieve gewijzigd, terwijl andere hoofdstukken alleen zijn geactualiseerd. Het onderscheid in 5 hoofdonderwerpen is verdwenen en het aantal hoofdstukken is verkort van 33 naar 26. Ook het aantal bladzijden is gereduceerd van 580 naar 370, maar vermoedelijk is dit gecompenseerd door een groter formaat van de derde druk. Relevante nieuwe hoofdstukken zijn die over de relatie tussen fysieke beperkingen en mondgezondheid, over pijn en over levenskwaliteit.

Kennis van de geriatrie is een basale vereiste om op verantwoorde wijze mondzorg te verlenen aan kwetsbare ouderen en aan ouderen met (ernstige) fysieke, cognitieve, psychische en sociale beperkingen. Als dit overzichtsbeeld van een oudere ontbreekt, bestaat

het risico dat verkeerde mondzorgbeslissingen worden genomen en dat de oudere onnodig, onjuist of onterecht wordt belast. Daarom is het jammer dat diverse onderdelen van de geriatrie te globaal worden behandeld. De informatie over de ziekte van Parkinson, cerebrovasculaire accidenten, delier, nierinsufficiëntie, reumatoïde artritis en osteoporose is bijvoorbeeld per ziekte tot enkele regels beperkt, terwijl over het dementieel syndroom wel meer dan 10 bladzijden zijn volgeschreven. Erg consistent is dat niet.

Mooie hoofdstukken zijn die over farmacologie, cariës, parodontale aandoeningen, endodontologie, slijmvliesafwijkingen, speekselsecretie en behandelplanning. In een boek als dit zou echter ook een hoofdstuk over gebitsslijtage niet misstaan. De verschillende typen gebitsslijtage worden terloops wel genoemd en globaal behandeld, maar gestructureerde informatie ontbreekt.

Alles overziend is het een prima boek. De 30-jarige ontwikkeling vanaf de eerste druk is indrukwekkend positief en doet eigenlijk al weer uitzien naar de vierde druk.



I. van der Waal
Atlas of oral diseases. A guide for daily practice
Berlijn/Heidelberg: Springer, 2016
183 bl. geill. € 118,99
ISBN 978 3 662 48121 9


Atlas voor mond- en kaakziekten

Deze atlas is bedoeld voor gebruik in de dagelijkse praktijk van tandheelkundige en medische zorgverleners die met enige regelmaat worden geconfronteerd met aandoeningen van het mondslijmvlies en het kaakbot. De auteur stelt in het voorwoord dat bewust is gekozen voor een beknopte, wetenschappelijk onderbouwde, maar vooral op de praktijk gerichte uitgave. Deze atlas voldoet zonder twijfel aan voornoemde eigenschappen.

In een inleidend hoofdstuk worden het mondonderzoek, de verwijzing naar een specialist en de diverse aspecten van het verrichten van een proefexcisie besproken. Vervolgens worden, na een hoofdstuk over aandoeningen van het mondslijmvlies, in 4 hoofdstukken de aandoeningen die vooral of uitsluitend voorkomen op de lippen, de tong, de gingiva en de kaakwallen, alsmede het gehemelte behandeld.

In een slothoofdstuk over kaakziekten worden naast diverse botaandoeningen, dentogene cysten en tumoren, tevens systemische aandoeningen besproken waarbij manifestaties in het kaakbot kunnen voorkomen.

De atlas lijkt in eerste instantie een vertaling van de recentelijk verschenen derde druk van 'Mond- en kaakziekten, een atlas voor de dagelijkse praktijk' van de hand van dezelfde auteur. In deze Engelse versie zijn echter naast talloze nieuwe uitermate fraaie illustraties eveneens een aantal niet eerder benoemde entiteiten opgenomen, zoals het melanoacanthoom en de 'alveolar ridge keratosis'. Het betreft al met al een fraai geïllustreerde, op de dagelijkse praktijk gerichte atlas die niet mag ontbreken in de praktijk van eenieder die te maken heeft met aandoeningen van het mondslijmvlies en kaakbot. Gelukkig is dit prachtige werk nu ook beschikbaar voor hen die de Nederlandse taal niet machtig zijn.



A.J. Timmermans
Advanced larynx cancer
Amsterdam: Universiteit van Amsterdam, 2015
233 bl. geill.

Behandelmethode van larynxcarcinoom

Na verrassende publicaties over de zogenoemde orgaan sparende behandeling van het vergevorderde larynxcarcinoom is er een verschuiving opgetreden in de behandeling. Grote larynxtumoren (T3 en T4) reageren doorgaans minder goed op radiotherapie alleen en werden daarom chirurgisch verwijderd. Voor patiënten is dit een ingrijpende behandeling omdat de operatie gepaard gaat met het uitnemen van het strottenhoofd en daarmee het verlies van de normale spraak- en slikfunctie. Het werd duidelijk dat een gecombineerde behandeling van radiotherapie en chemotherapie net zo effectief is als een operatie, met het voordeel dat de stem gespaard kan blijven.

Jacqueline Timmermans beschrijft retrospectief de behandelresultaten van patiënten met een vergevorderd larynxcarcinoom (T3/T4), zowel van de database van de afdeling Hoofdhalsoncologie en -chirurgie van het Antoni van Leeuwenhoek/Nederlands Kanker Instituut (AvL/NKI), als ook van de landelijke database van de Integraal Kankercentrum Nederland (IKNL). Onderzocht werd of de behandelmethoden verschillen in overleving laten zien.

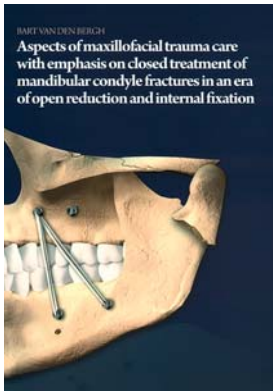
Van de 182 patiënten onderzochte patiënten werd gevonden dat er geen verschil was in overleving van de patiënten ondanks de verschillende behandelingen van chirurgie, radiotherapie en

chemoradiatie. Ook na correctie voor het tumorvolume werd er geen verschil gevonden in effectiviteit. Echter, na het beoordelen van de dossiers van 3.794 patiënten uit de landelijke database bleek dat er geen verschil is in behandeluitkomst bij T3-tumoren, maar wel bij T4-tumoren. Hier is toch chirurgische excisie en postoperatieve radiotherapie effectiever. De richtlijnen in Nederland zijn conform deze bevindingen.

In haar proefschrift beschrijft Timmermans de complicaties die optreden bij het uitnemen van een strottenhoofd na gecombineerde behandeling van chemo-radiotherapie omdat dit vaker leidt tot een disfunctioneel strottenhoofd door toenomen fibrosering, met als gevolg niet goed kunnen slikken en het risico op terugkerende longontstekingen. Na operatieve verwijdering van het strottenhoofd zijn er veel aspecten die belangrijk zijn in de nazorg. Meer dan de helft van de patiënten krijgt postoperatief complicaties, waarbij het optreden van een huidfistel van de pharynx een van de vervelendste complicaties is.

Het goed verzorgde proefschrift maakt duidelijk dat zorg voor patiënten met een vergevorderd larynxcarcinoom complex en langdurig is en dat de behandelaars op de hoogte moeten blijven van nieuwe inzichten.

Behandeling van collum mandibulaefracturen



B. van den Bergh
Aspects of maxillofacial trauma care with emphasis on closed treatment of mandibular condyle fractures in an era of open reduction and internal fixation
Amsterdam: Vrije Universiteit, 2016
149 bl., geïll. ISBN 978 60 6464 941 7


In dit proefschrift wordt een retrospectieve analyse beschreven van de etiologie, de behandeling en de langetermijnresultaten van behandelingen van aangezichtsfracturen onder algehele anesthesie gedurende de periode 2000-2010. De meeste fracturen werden veroorzaakt door verkeersongevallen en op de tweede plaats stonden fracturen ontstaan bij mannen door onderling geweld. Van de mandibulafracturen was dat respectievelijk 40% en 25%, overeenkomstig met de internationale onderzoeksliteratuur.

Vervolgens keek de promovendus naar de behandeling van collum mandibulaefracturen en vooral naar de resultaten van de gesloten behandeling door middel van intermaxillaire fixatie met schroeven of Winterse spalken. Tevens analyseerde hij de langetermijnresultaten van 71 behandelde patiënten met bilaterale condylusfracturen; hiervan waren er 41 beschikbaar voor na-onderzoek met de Research Diagnostic Criteria for Temporomandibular Disorders. Er presenteerden zich 5 patiënten met een anterieure open beet, maar er waren geen functionele of pijnklachten. Onder de 30 niet beschikbare patiënten bleken er 4 behandeld te zijn voor malocclusie. Zodoende vertoonde een vrij hoog percentage (13%) van de behandelde groep een

openfrontrelatie. De occlusie na fixatie met schroeven of spalken bleek niet verschillend, maar de schroeven gaven wel meer comfort, minder pijn en een kortere operatieduur. Nadeel is dat zij permanente beschadiging van een radix van een gebitselement kunnen opleveren.

Het proefschrift besluit met een retrospectieve analyse naar de zin- of onzin van postoperatieve beeldvorming. Van 599 patiënten met 646 fracturen bleek dat 2,8% opnieuw geopereerd diende te worden vanwege een onvoldoende repositie en fixatie. De beslissing daartoe was voornamelijk gebaseerd op klinische bevindingen, dus stelt de auteur dat de routinematige postoperatieve radiografie niet nodig is bij aangezichtsfracturen. Intraoperatieve analyse van de reductie van de fractuur gevolgd door een postoperatieve klinische beoordeling zou een betere nazorg zijn. Postoperatieve beeldvorming zou alleen noodzakelijk zijn bij patiënten met symptomen van een ongunstige postoperatieve uitkomst. Tot slot stelt de auteur voor nader te onderzoeken welke factoren bijdragen aan het ontstaan van de suboptimale occlusie. De promovendus heeft geen nadere analyse gedaan van het soort collumfracturen en of dat nog van invloed is op het behaalde resultaat. Mogelijk dat dit ook in de toekomst kan worden onderzocht.

Bestralingsgeïnduceerde osteomyelitis



L.J. Poort
Evaluation of the effects of irradiation on bone and osteoradionecrosis of the mandible in a large animal model
Maastricht: Universiteit Maastricht, 2015
149 bl. geïll.

Op 10 december 2015 promoveerde L. Poort in Maastricht bij promotor prof. Kessler op een dissertatie over de effecten van radiotherapie op bot en osteoradionecrose van de onderkaak in een dierexperimenteel onderzoek.

Radiotherapie wordt veelvuldig toegepast bij de behandeling van hoofd-halskanker. Een ernstige complicatie van deze therapie is osteoradionecrose, meestal van de onderkaak. Poort heeft een diermodel (Göttingen dwergvarkens) ontwikkeld waarin pathofysiologische processen van osteoradionecrose konden worden bestudeerd. In het onderzoek werd onder gecontroleerde omstandigheden met een toenemende radiatiedosis onderzoek gedaan naar de gevolgen ervan op onderkaaksbot met en zonder chirurgische interventie. De processen werden bestudeerd met CT, MRI en de, in dit onderzoek, veelbelovend gebleken dual-energy CT-scan (DE-CT). Histopathologisch onderzoek volgde in alle gevallen.

Uit het onderzoek werd duidelijk dat de DE-CT wellicht de combinatie van traditionele CT en MRI overbodig maakt, waarmee kosten en de belasting voor patiënten kan worden gereduceerd. Ook wordt de pathofysiologie van osteoradionecrose inzichtelijker dankzij dit onderzoek. Er lijken 3 processen vooraf te gaan aan osteoradionecrose: 1. vasculaire fibrose-ring, met als gevolg verminderde doorbloeding; 2. afname van de botombouwsnelheid; en 3. ontregelde osteoclastenactiviteit.

Poort stelt op basis van zijn bevindingen terecht dat de term osteoradionecrose beter kan worden vervangen door 'bestralingsgeïnduceerde osteomyelitis'.

Het proefschrift heeft grote wetenschappelijke waarde en is ter lezing aan te raden voor tandartsen en tandarts-specialisten die klinisch of wetenschappelijk actief zijn op het gebied van hoofd-halsoncologie.