

Excerpten

De NTVT Excerpten bestaan al heel lang en vormen een mooi inkijkje in wat er in de internationale wetenschappelijke tijdschriften wordt geschreven over diverse onderwerpen. Toch denken we als redactie dat het tijd is om te veranderen. Waarom? Een aantal redenen. De eerste is dat we met de excerptenrubriek de lezer niet alleen een samenvatting van een artikel willen geven, maar ook een beschouwing of een reflectie om zo een beeld te krijgen van de (meer)waarde van een artikel. Een tweede reden is dat we de lezer inzicht willen geven in de selectie van de artikelen. We gaan excerpten schrijven uit tijdschriften met de hogere impactfactoren (top 25%) en de 4 beste medische tijdschriften. De reden is dat we de kwalitatief wat beter opgezette artikelen willen gebruiken. Dat neemt natuurlijk niet weg dat er geen uitzonderingen kunnen bestaan. De derde reden is dat we een bredere selectie van onderwerpen willen publiceren. Als redactie zullen we daarom ook zelf een aantal excerpten schrijven. Hieronder een aantal excerpten nieuwe stijl en een aantal excerpten in de oude stijl.

IN DEZE EDITIE UITGELICHT:

- Efficiëntere mengtips voor afdrukmateriaal
- Laser bij de niet-chirurgische behandeling van restpockets
- Occlusiekracht negatief gerelateerd aan psychische kwetsbaarheid

Tandverplaatsingen tijdens de Dahl-behandeling

Introductie. Per jaar slijten molaren ongeveer 0,03 mm. Bij pathologische slijtage kan dit oplopen tot 0,10 mm per half jaar. Dat de verticale dimensie niet evenveel kleiner wordt is te danken aan compensatiemechanismen zoals uitgroei van de gebitselementen, groei van alveolair bot en appositie van apicaal cement. Om na slijtage de verticale dimensie te vergroten heeft Dahl in 1975 een eenvoudige behandeling geïntroduceerd: door een beetverhoging in het front aan te brengen en zo de zijdelingse delen uit occlusie te houden, groeien de molaren en premolaren in 6 tot 24 maanden uit tot er weer occlusie is. Tot nu toe is niet bekend hoe in die periode de verschillende gebitselementen zich driedimensionaal verplaatsen. Bhai et al onderzochten dit door middel van een retrospectief onderzoek.

Materiaal en methode. Het retrospectieve onderzoek werd gedaan bij een groep van 26 patiënten variërend in

leeftijd van 24 tot 69 jaar die een Dahl-behandeling hadden ondergaan. Deze was begonnen met een composietopbouw in het front. Het Dahl-effect werd als afgerond beschouwd als een 8 micron occlusievelletje ergens klem zat tussen de eerste premolaar en eerste molaar zowel links als rechts. De behandelduur varieerde van 4 tot 28 maanden. Vaak was daarna restauratieve aanpassing nodig.

Met een scanner (Identica T500; MEDIT Corp) werden de gipsen begin- en eindmodellen gescand die daarna digitaal over elkaar werden geprojecteerd. Als vaste punten werden onder andere het palatum en diverse mandibulaire buccale en linguale gebieden op de gingiva gebruikt. Met behulp van een intelligent 3D-vergelijkingsprogramma konden zo de tandverplaatsingen worden afgelezen.

Resultaten. Digitale meting wees uit dat gedurende de gehele behandelperiode de extrusie van de molaren verticaal gemiddeld 1,6 mm bedroeg. In voor-achterwaartse richting was er nauwelijks beweging en buccaal/linguaal

gemiddeld 0,2 mm. Het front intrudeerde gemiddeld 1,1 mm en verplaatste naar buccaal over gemiddeld 0,2 mm. Vanwege de geringe toename in verticale dimensie leidde dit niet tot spleetvorming of andere esthetische problemen. Omgerekend per maand groeiden de molaren 0,13 mm uit en intrudeerde het front met 0,1 mm. Opmerkelijk was dat de tandverplaatsingen onafhankelijk waren van leeftijd of geslacht.

Beschouwing. Dankzij de 3D-scanner is het mogelijk om de extrusie en intrusie van gebitselementen nauwkeurig te volgen tijdens een Dahl-behandeling. Er blijkt niet alleen extrusie maar ook intrusie en een buccale/linguale verplaatsing te zijn. Met een intraorale scanner en intelligente 3D-software zal in de nabije toekomst nauwkeurigere monitoring van allerlei tandverplaatsingen mogelijk zijn, zoals bij orthodontie, slijtage en extrusie-/intrusie-behandelingen.

A. van Luijk

BRON

* Bhai K, Judge R, Abduo R, Palamara J. Measuring tooth movement with treatment using the Dahl principle: An observational study. *J Prosthet Dent* 2023; 129: 554-560.

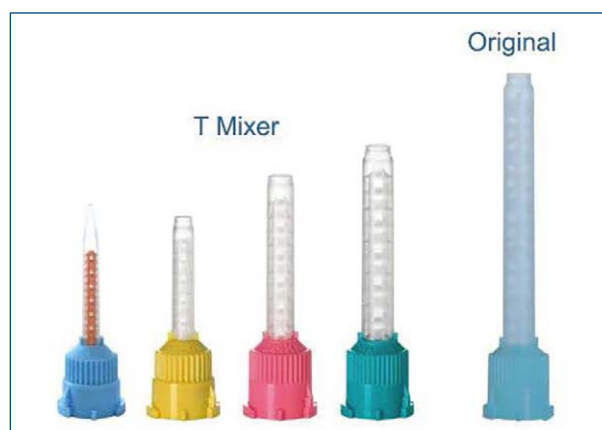Efficiëntere mengtips voor afdruk materiaal

Introductie. De nieuwe kortere mengtips voor afdrukmaterialen verspillen minder materiaal, maar hebben de naam dat ze minder goed mengen. Onderzocht door Maluly-Proni et al (2022) is de materiaalbesparing en de nauwkeurigheid van de afdrukmaterialen als ze met de verschillende mengtips waren gemengd.

Materiaal en methode. Daartoe werden 6 verschillende VPS afdrukmaterialen gebruikt in 2 verschillende consistenties (regular en light) met de bijbehorende conventionele- en nieuwe mengtips (T-mix). In totaal werden zo 12 groepen van elk 10 testafdrukken gemaakt.

De afdrukmaterialen werden met behulp van een spuit met mengtip in een afdrukpepel gedaan waarmee een metalen plaat met gestandaardiseerde kleine krassen werd afgedrukt. De lijnen in de metalen plaat werden met behulp van een microscoop vergeleken met de lijnen in het afdruk materiaal direct na de afdruk en na 7 en 14 dagen. Ook werd gemeten hoeveel afdruk materiaal achterbleef in de mengtips.

Resultaten. De detailscherpte en de dimensionale veranderingen waren met de 2 soorten mengtips vergelijkbaar. Na 7 en 14 dagen werden de detailscherpte en de dimensionale stabiliteit slechter bij alle proefopstellingen maar er was een (niet significante) trend dat de T-mix mengtips na 7 en 14 dagen minder goed scoorden dan de conventionele mengtips. Een uitzondering was Virtual Light (Ivoclar/Vivadent™), waarbij de T-mix mengtip in alle situaties statistisch significant beter mengde dan de conventionele mengtip met als resultaat betere detailscherpte



Beeld: Sulzer Mixpac Ltd.

en vormstabiliteit.

De hoeveelheid afdruk materiaal die in de mengtip achterbleef was met de T-mix mengtips ongeveer 27% minder. Met de Light body (gele mengtip) betekent dat 0,4 gram en met de Regular body (groene mengtip) 0,8 gram minder verspilling.

De T-mix mengtips mengen binnen de normale bewaartijd van de afdruk even goed als de conventionele mengtips en besparen materiaal.

Beschouwing. De uitkomsten komen in de buurt van de cijfers van de fabrikant van de onderzochte mengtips (Medmix). Die geeft aan dat per afdruk in de conventionele gele mengtips 0,8 ml achterblijft en in de T-mix gele tips 0,6 ml. Voor de grotere groene tips is dat respectievelijk 2,3 vs. 1,7 ml. Per cartridge van 50 ml kunnen ruw geschat ongeveer 7 afdrukken worden gemaakt. De besparing met de gele T-mix tips is dan per cartridge van 50 ml ongeveer $7 \times 0,2 = 1,4$ ml, wat verwaarloosbaar weinig is. Voor de grotere groene mengtips is de besparing $7 \times 0,60 = 4,2$ ml regular afdruk materiaal, meestal ook te weinig voor een afdruk. De vraag is of deze verminderde hoeveelheid verspilling relevant is.

A. van Luijk

BRON & LITERATUUR

* Maluly-Proni AT, Delben JA, Briso ALF, Marson FC, Dos Santos PH. Evaluation of material waste, dimensional stability, and detail reproduction of polyvinyl siloxane impression materials mixed with different mixing tips. *J Prosthet Dent* 2022; 127: 759-764.

* Medmix. <https://www.medmix.swiss/en/Products/Dental/Mixing-Tips/T-Mixer>. Zie bij Downloads.

Laser bij de niet-chirurgische behandeling van restpockets

Introductie. Ernstige parodontitis komt bij ongeveer 7 tot 8% van de Nederlandse bevolking voor (Bruers, 2021). De behandeling begint met een initieel traject waarbij de pockets met handinstrumentarium en ultrasonische tips worden gereinigd. Wanneer de pockets echter groter zijn dan 6 mm blijkt het lastig om aan het einde van een ini-

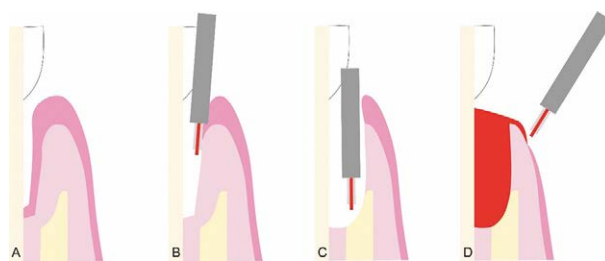
Klinische parameters	Verschil na 12 maanden	
Aantal gezonde pockets (≤ 3 mm zonder bloeding)	Laser	> Controle 12/18 vs 6/18
Plaque-index	Laser	= Controle
Toename recessie		
Reductie pocketdiepte	Laser	> Controle 0,67 ± 0,84 mm
Toename aanhechtingsniveau	Laser	> Controle 0,61 ± 0,70 mm

Tabel 1. Schematische stappen van aanvullende ER:YAG-laser tijdens de initiële parodontale behandeling: parodontale pocket met botafbraak na verwijdering biofilm met mechanisch instrumentarium en laser (a); ablatie van het pocketepitheel (b); verwijderen van het bindweefsel over het botdefect (decontaminatie en induceren van een bloeding) (c); ablatie van epitheel gingivale rand en vorming van een bloedprop (d).

tiel traject een gezonde, reinigbare pocket (≤ 3 mm) te verkrijgen. Tijdens de herbeoordeling wordt dan een besluit genomen over deze zogenoemde restpockets: opnieuw reinigen of toch een chirurgische behandeling inplannen. Wat zijn dan mogelijk aanvullende maatregelen om het succes van niet-chirurgische parodontale therapie te vergroten bij restpockets? Aoki et al onderzochten het effect van lasertherapie in combinatie de niet-chirurgische behandeling van restpockets (Er:YAG, zie voor meer achtergrond over lasers in de tandheelkunde de NTVT-publicaties in 2002 van Lioubavina-Hack et al en ten Bosch et al).

Materiaal en methode. In een split-mouth, gerandomiseerd klinisch onderzoek werden 21 patiënten (≥ 20 jaar) met parodontitis (stadium III/IV, graad B/C) en 2 restpockets (≥ 5 mm na initiële behandeling in verschillende kwadranten) geïncludeerd op basis van een steekproef-grootteberekening. Exclusiecriteria waren roken, systemische ziektes, zwangerschap en antibioticumgebruik in de afgelopen 3 maanden. Parodontale parameters (plaque-index, pocketdiepte, aanhechtingsniveau, recessie en bloeding na sonderen) werden gemeten vóór behandeling en na 1, 3, 6 en 12 maanden na de behandeling door 2 ervaren, gekalibreerde parodontologen (interbeoordelaarsbetrouwbaarheid 0,93). Hierbij werd voor de pocketdieptes, aanhechtingsniveau en recessies gebruikgemaakt van een tandmal, zodat de pocketsonde op dezelfde positie werd geplaatst tijdens de verschillende evaluaties. De 2 restpockets binnen 1 patiënt werden gerandomiseerd en behandeld door 1 parodontoloog door middel van 1. mechanische reiniging met handinstrumentarium of 2. mechanische reiniging in combinatie met lasertherapie (Er:YAG, 60-70 of 80-90 mJ/puls, 25-30 Hz, waterkoeling; zie afb. 1). Ook werd patiënten gevraagd postoperatieve pijn te scoren op een VAS-schaal (0-10, waarbij 10 de ergste pijn was) tot en met 3 maanden na behandeling. Er werd niet actief een pijnstillers of antibioticum na de eerste behandeling voorgeschreven.

Resultaten. Er waren na 12 maanden 18 patiënten (59,6



Afb. 1. Schematische stappen van aanvullende ER:YAG-laser tijdens de initiële parodontale behandeling: parodontale pocket met botafbraak na verwijdering biofilm met mechanisch instrumentarium en laser (a); ablatie van het pocketepitheel (b); verwijderen van het bindweefsel over het botdefect (decontaminatie en induceren van een bloeding) (c); ablatie van epitheel gingivale rand en vorming van een bloedprop (d).

± 14,1 jaar). Zij verschilden niet significant van elkaar op basis van de parodontale parameters vóór de behandeling, met een gemiddelde restpocketdiepte van 5,6 ± 0,7 mm voor de mechanische en 5,8 ± 0,7 mm voor de laserreiniging. Het merendeel (94-100%) van de restpockets zat rondom enkelwortelige gebitselementen. In tabel 1 staan de resultaten weergegeven. Patiënten ervoeren significant meer postoperatieve pijn bij de pockets die behandeld waren met lasertherapie, maar het verschil was klein (0,7 voor mechanisch versus 1,5 voor laser) en verdween na 5-7 dagen.

Beschouwing. Op basis van dit split mouth-onderzoek, lijkt er een effect te zijn van Er:YAG-lasertherapie op diverse parodontale parameters. De belangrijkste is toch wel een verdubbeling van het aantal gezonde, gereduceerde pockets bij lasertherapie (12 van de 18 versus 6 van de 18). Het sterke punt van dit onderzoek is het split mouth-ontwerp, waarbij de effecten van de interventie- en de controlebehandeling binnen 1 patiënt worden gemeten. Ook al zijn het maar 18 patiënten, het geeft wel een indicatie van de effectiviteit van lasertherapie. Ook geven de onderzoekers inzicht in de door hun gehanteerde systematiek van de laserbehandeling, waardoor de behandeling kan worden gereproduceerd in de eigen praktijk (zie afb. 1). Er zijn een aantal aandachtspunten. Zo lijkt de gemiddelde restpocketdiepte gering (aanvaardbaar minder dan 6 mm). De resultaten kunnen voor diepere restpockets dan ook zomaar anders zijn, omdat toegenakelijkheid voor handinstrumentarium of de tip van de laser verminderd is. Ook is het lastig om het effect te generaliseren naar meervortelige gebitselementen, omdat het er slechts 1 pocket bij 1 molaar is behandeld. In een consensus statement van de Amerikaanse Academie voor Parodontologie uit 2018 wordt gesteld dat het effect van lasertherapie in combinatie met mechanische reiniging een meerwaarde zou kunnen zijn ten opzichte van mechanische reiniging alleen, maar dat het resultaat beperkt is (< 1 mm extra pocketdieptereductie) (Mills et al, 2018).

Wanneer gekeken wordt naar de reducties in de pocketdieptes, is er een effect zichtbaar, maar is dit wel klein (gemiddeld < 1 mm). Een andere beperking is de opvol-

gingstijd. Patiënten met een gezond, gereduceerd parodontium na parodontale behandeling kunnen op langere termijn een actieve ziekteperiode doormaken. De vraag is dan ook of op lange termijn dit verschil blijft bestaan. Op basis van dit onderzoek kan geconcludeerd worden dat er een klein effect lijkt te zijn van aanvullende lasertherapie tijdens de niet-chirurgische behandeling van restpockets. Het is dan wellicht goed om actief pijnstilling te adviseren in de eerste 5 dagen na de behandeling. Over het verschil in behandelduur tussen beide behandelingen en de investering van de laser wordt in de publicatie niets gezegd, waardoor het lastig is in te schatten welk effect dit heeft op de praktijkvoering.

M.C.F.M. de Kuijper

BRON & LITERATUUR

- * Aoki A, Mizutani K, Mikami R, et al. Er: YAG laser-assisted comprehensive periodontal pocket therapy (Er-LCPT) for residual periodontal pocket treatment: a randomized controlled clinical trial. *J Periodontol* 2023; 94: 1187-1199.
- * ten Bosch JJ. Lasers in de tandheelkunde 1. Wat is er bijzonder aan lasers? *Ned Tijdschr Tandheelkd* 2002; 109: 83-87.
- * Bruers JJM. Inzicht in de prevalentie van parodontitis: een uitdaging!. *Ned Tijdschr Tandheelkd* 2021; 128: 581-583.
- * Lioubavina-Hack N. Lasers in de tandheelkunde. 5. Het gebruik van lasers in de parodontologie. *Ned Tijdschr Tandheelkd* 2002; 109: 286-292.
- * Mills MP, Rosen PS, Chambrone L, et al. American Academy of Periodontology best evidence consensus statement on the efficacy of laser therapy used alone or as an adjunct to non-surgical and surgical treatment of periodontitis and peri-implant diseases. *J Periodontol* 2018; 89: 737-742.

De overige excerpten in deze januari-editie zijn alleen voor onze abonnees beschikbaar. Neem een abonnement voor volledige toegang tot alle artikelen op NTVT.nl