

# Excerpten

## IN DEZE EDITIE UITGELICHT:

- Partiële pulpotomie bij permanente molaren
- Hyaluronzuur bij extractie derde molaren
- Schisis en agenesie van de laterale incisief

## Polyfenolen beschermen de mondgezondheid

**Introductie.** Voedingsmiddelen als fruit, groenten, thee, cacao, rode wijn en noten bevatten polyfenolen. Dit zijn chemische verbindingen waarvan de moleculen minimaal 1 fenolgroep bevatten. Polyfenolen zijn te verdelen in tanninen, ligninen en flavonoïden. Ze hebben een remmende invloed op oxidatie, allergie, ontsteking, hypertensie en kanker (Rana et al, 2022). De doelstelling van onderzoekers Guo et al (2023) was met behulp van een literatuuronderzoek een overzicht te presenteren van de potentieel gunstige invloeden van polyfenolen op cariës, gingivitis, parodontitis, halitose en mondkanker.

**Materiaal en methode.** Een zoekactie met relevante trefwoorden in 4 elektronische bestanden leverde 72 bruikbare Engelstalige artikelen op, die voor het merendeel laboratoriumonderzoeken rapporteerden.

**Resultaten.** Effectieve mogelijkheden om cariës te bestrijden met polyfenolen moeten ingrijpen op de vermenigvuldiging van pathogene bacteriën en/of de biofilm. Uit 21 door de onderzoekers geselecteerde artikelen bleek allereerst dat polyfenolen in onder andere gember- en propolis de vermenigvuldiging van *Streptococcus mutans*, *Streptococcus sobrinus*, *Lactobacillus rhamnosus* en *Fusobacterium nucleatum* verstoren. Tevens werd duidelijk dat groene of zwarte thee en kersensap de formatie van biofilm en de hechting van bacteriën remmen en dat honingbessensap en groene thee de activiteiten van *Streptococcus mutans* belemmeren. Verder zijn nog andere cariësremmende effecten gevonden van polyfenolen uit groene thee, veenbessensap en rode bosbessensap.

Om gingivitis en parodontitis effectief te bestrijden, kunnen polyfenolen worden ingezet als ze in staat zijn de vermenigvuldiging van pathogene bacteriën en/of het ontstekingsproces te blokkeren of het weefselherstel te stimuleren. Uit 31 artikelen bleek dat polyfenolen de vermenigvuldiging van de paropathogenen *Porphyromonas gingivalis*, *Aggregatibacter actinomycetemcomitans*, *Staphy-*

*lococcus aureus*, *Streptococcus mitis* en *Fusobacterium nucleatum* verstoren. Toegepaste polyfenolen zijn afkomstig van onder andere koffie, thee, glidkruid, druivensap, druivenpitten en diverse bessen. Daarnaast zijn er polyfenolen die de oxidatieve activiteit in de mond kunnen reguleren en een ontstekingsproces kunnen blokkeren. Daardoor gaan ze de afbraak van parodontaal weefsel tegen. Met enkele klinische onderzoeken is aangetoond dat polyfenolen, bijvoorbeeld in een mondspoelmiddel, als toevoeging op de reguliere behandeling van parodontitis tot beter herstel van de parodontale weefsels leidt dan de reguliere behandeling alleen.

Met het oog op halitose kunnen polyfenolen heilzaam zijn als ze de vermenigvuldiging verstoren van de bacteriën die zwavelgassen produceren. Volgens 5 geselecteerde artikelen zijn gunstige effecten bereikt met extracten van bijvoorbeeld granaatappel, kaneel, rozemarijn, appel en groene thee.

Mondkanker kan volgens 17 artikelen met polyfenolen worden bestreden doordat ze in staat zijn de groei en de deling van kankercellen te blokkeren. Toegepaste polyfenolen zijn afkomstig van groene en zwarte thee, de neemboom en de neemstruik, bittermeloen, grapefruit(pitten), veenbes en zwarte rijst.

**Beschouwing.** Polyfenolen krijgen steeds meer aandacht vanwege hun potentiële heilzame werking op de gezondheid. Steeds duidelijker wordt dat ze ook in de mondzorg kunnen functioneren als antioxidanten en dat ze de vermenigvuldiging van orale pathogene bacteriën en een oraal ontstekingsproces kunnen remmen. In de mond kan vaak directe applicatie op gebitselementen en slijmvliezen plaatsvinden, bijvoorbeeld door middel van polyfenolen bevattende tandpasta's mondspoelmiddelen, pillen, kauwgoms, gels en tincturen. De penetratie in weefsels die zich verder van het oppervlak bevinden is veel lastiger of zelfs onmogelijk. Dan resteert alleen de bloedbaan als toegangsweg, maar die route heeft zijn beperkingen. Dat komt doordat de biologische beschikbaarheid van polyfenolen in veel gevallen tekortschiet. Onder de biologische beschik-

baarheid van een medicament of een ander product wordt dat deel van het medicament of product verstaan dat onaangetast terechtkomt in de bloedsomloop en vervolgens in het orgaan of weefsel waarin het zijn heilzame werk kan uitoefenen. Met andere woorden: een deel van de polyfenolen is al afgebroken voor ze hun beoogde locatie hebben bereikt (Di Lorenzo et al, 2021; Antoniraj et al, 2022). Toekomstig onderzoek moet daarom vooral worden gericht op verbetering van de biologische beschikbaarheid. Diverse initiatieven zijn al ondernomen om polyfenolen effectief toe te dienen met behulp van inventieve technologieën (hydrogel, *human-like collagen*, *nanoparticles*, *ceramic granulated biomaterial* en *programmed core-shell nanofibers*) (Guo et al, 2023).

Terecht benadrukken onderzoekers Guo et al dat de resultaten van hun onderzoek niet moeten leiden tot een massaal gebruik van polyfenolen in voedingssupplementen. Bij een normaal voedingspatroon met vers fruit en groenten is waarschijnlijk de opgenomen kwantiteit aan polyfenolen al voldoende. Excessieve consumptie van polyfenolen veroorzaakt vermoedelijk maag-darmproblemen als maagpijn, diarree of constipatie. Bovendien kunnen sommige personen gevoelig of allergisch zijn voor sommige polyfenolen. In enkele gevallen kunnen ook ongewenste interacties ontstaan tussen polyfenolen en gebruikte medicamenten.

Samenvattend maakt dit artikel duidelijk dat polyfenolen ook in de mondzorg een heilzame potentie hebben, maar dat meer onderzoek nodig is om vast te stellen of en hoe ze op collectief en individueel niveau effectief kunnen worden toegepast.

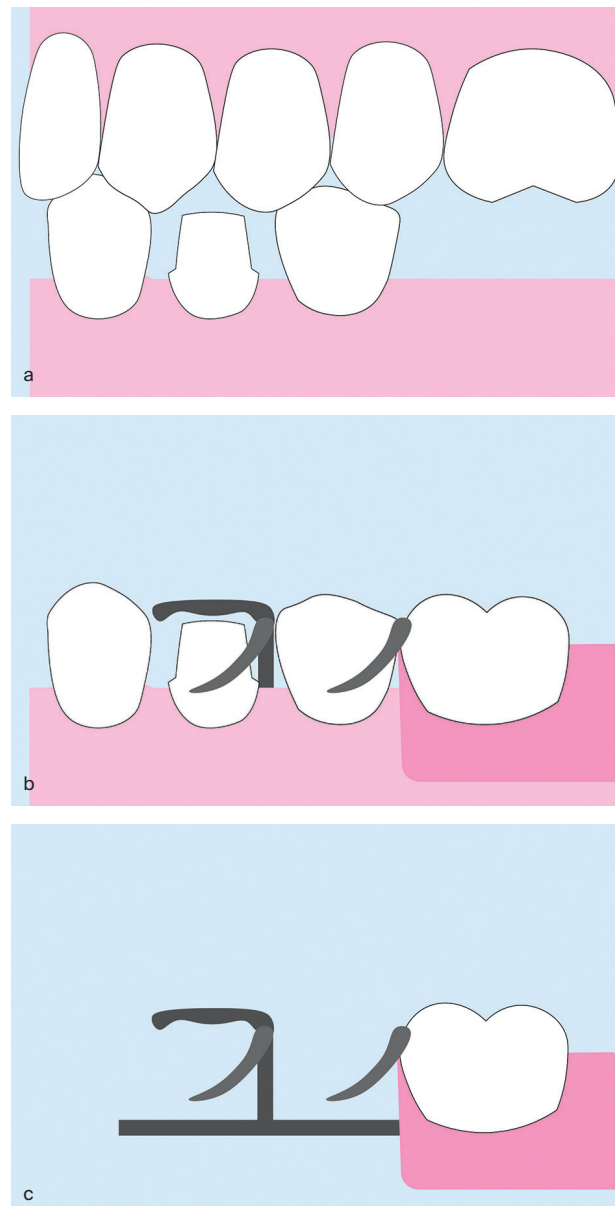
### C. de Baat

#### BRON & LITERATUUR

- \* Guo Y, Li Z, Chen F, Chai Y. Polyphenols in oral health: homeostasis, maintenance, disease prevention, and therapeutic applications. *Nutrients* 2023; 15: 4384.
- \* Antoniraj MG, Devi KP, Berindan-Neagoe I, et al. Oral microbiota in cancer: could the bad guy turn good with application of polyphenols? *Expert Rev Mol Med* 2022; 25: e1. doi:10.1017/erm.2022.39.
- \* Di Lorenzo C, Colombo F, Biella S, Stockley C, Restani P. Polyphenols and human health: The role of bioavailability. *Nutrients* 2021; 13: 273.
- \* Rana A, Samtiya M, Dhewa T, Mishra V, Aluko RE. Health benefits of polyphenols: A concise review. *J Food Biochem* 2022; 46: e14264.

## Digitale techniek voor nieuwe kroon onder bestaande frameprothese

**Introductie.** Wanneer gebitselementen grote restauraties bevatten, kan voorafgaand aan de vervaardiging van de frameprothese een gesurveyde kroon worden gemaakt waarin framesteunen of geleidingsvlakken zijn verwerkt (zie de NTVT-publicatie van Witter et al, 2012). Wanneer na jaren van functioneren zo'n gesurveyde kroon aan vervanging toe is, kan het een logistieke uitdaging zijn om deze te vervangen. Er zijn manieren om een kroon onder



Illustrator: Maurits de Kuijper

**Afb. 1.** Er zijn 3 scans nodig voor het digitaal ontwerpen van de gesurveyde kroon: een scan van de onder- en bovenkaak en de beet zonder frameprothese (a), een scan van de onderkaak met de frameprothese in situ (b) en een scan van de frameprothese alleen buiten de mond (c).

een bestaand frame te vervaardigen, die elk nadelen kennen. Een optie is de frameprothese mee te sturen aan de tandtechnicus, maar dan is de patiënt de frameprothese een aantal dagen kwijt. Een andere manier is het direct in de mond vervaardigen van een kunststof of siliconen mal tussen de kroonpreparatie en de frameprothese. Bij deze indirecte techniek kan echter een afdrufout optreden. Hoe zou je dit proces meer voorspelbaar kunnen inrichten? In het artikel van Petre et al (2023) wordt een casus beschreven waar door middel van CAD/CAM-techniek een nieuwe kroon onder een bestaande frameprothese is vervaardigd.

**Materiaal en methode.** In de casus was bij gebitselement 34 de oude kroon verloren gegaan die als verankering diende voor een frameprothese in de onderkaak. De pijler was nog in goede staat. Eerst werd de prothetische

ruimte voor een nieuwe kroon beoordeeld met de frameprothese in de mond en de preparatie aangepast. Vervolgens werden 3 intraorale scans gemaakt (zie afb. 1). Deze scans werden geïmporteerd in een 3D-software programma (ExoCAD), waarbij de scans over elkaar heen werden gelegd. Op gebruikelijke wijze werd de kroon voor gebitselement 34 digitaal ontworpen op de intraorale scan zonder de frameprothese (afb. 1a). Om de kroon aan te passen aan de frameprothese werd de losse scan van de frameprothese (afb. 1c) als antagonist geselecteerd in plaats van de scan van het tweede kwadrant. Op deze wijze kon de kroon worden aangepast aan de frameprothese, waarna deze gefreesd kon worden.

**Beschouwing.** Petre et al presenteren in dit artikel een klinische techniek voor het vervaardigen van een kroon onder een bestaande frameprothese met behulp van intraorale scans. Daarmee omzeilen zij een aantal nadelen van de methode met 'conventionele' afdrukken. Belangrijkste voordeel voor de patiënt is dat deze de frameprothese niet kwijt is gedurende een aantal dagen. Wanneer de praktijkvoering al is ingericht op het CAD/CAM vervaardigen van indirecte restauraties met een intraorale scanner en een freesmachine, zou de kroon zelfs dezelfde dag kunnen worden geplaatst. Wel is het belangrijk om te realiseren dat er beperkingen zijn: qua materiaalkeuze gaat het om monolithische materialen die gefreesd kunnen worden (denk aan lithiumdisilicaat, CAD/CAM-composieten, zirkoniumdioxide of niet-edele metaallegeringen).

Een andere beperking is dat sommige vormen (zoals scherpe hoeken) niet goed door een freesmachine kunnen worden gemaakt vanwege de dikte van de boor. Dit brengt het risico van chipping van het keramische materiaal met zich mee. Er zou ook gekozen kunnen worden voor een kroon op basis van een hoogedele metaallegering, maar dan is het productieproces langer. Een andere keuze is het digitale ontwerp in was te frezen, waarna via de verloren-wasmethode de kroon op basis van metaallegering kan worden vervaardigd. Wanneer wegens esthetische overwegingen een veneerporselein nodig is, kan dit, na het frezen, in de esthetische regio worden aangebracht. Als er echter een anker om de buccale zijde loopt, zal dit niet mogelijk zijn zonder model. Wellicht dat in de toekomst dit soort kronen ook geprint kunnen worden, waardoor ook lastige hoeken kunnen worden gemaakt.

Een ander mogelijk nadeel van een intraorale scan is dat het soms lastig kan zijn de frameprothese te scannen door de glinstering van het metaal, ondanks het gebruik van een 'poedervrije' scanner. Een oplossing hiervoor is dan toch een scanpoeder (bijvoorbeeld titaniumdioxide) te gebruiken, om het oppervlak te matteren.

M.C.F.M. de Kuijper

#### BRON & LITERATUUR

- \* Luque-Ribas M, Figueiredo R, Guerra-Pereira I, Valmaseda-Castellón E. Effect of audiovisual eyeglasses on intraoperative pain, anxiety, and hemodynamic changes during mandibular third molar extraction: a ran-

domized controlled clinical trial. *Quintessence Int* 2020; 51: 640-648.

- \* Philipps T, Lamprecht R, Reissmann DR. Impact of media entertainment on patient perceived burdens during dental treatment for fixed dental prostheses. *J Dent* 2023; 131: 104453.
- \* Tan K, Liu H, Huang S, Li C. Efficacy of music intervention for dental anxiety disorders: a systematic review and meta-analysis. *Medicina (Kaunas)* 2023; 59: 209.

## Partiële pulpotomie bij permanente molaren

**Introductie.** Een partiële pulpotomie van permanente gebitselementen met pulpitisklachten bij een vitale pulpa kan een reële behandeloptie zijn. Vaak wordt voor deze behandeling mineraal trioxide-aggregaat (MTA) gebruikt maar de laatste jaren zijn ook biokeramische sealers in opkomst. Sealers zijn bekend van de single cone-vultechniek, maar zouden op basis van hun materiaaleigenschappen mogelijk ook gebruikt kunnen worden als directe pulpaoverkapping. Zijn er verschillen in genezing tussen de 2 materialen na een partiële pulpotomie? In het onderzoek van Tzanetakis et al (2023) werd dit nagegaan bij blijvende gebitselementen met pulpitisklachten.

**Materiaal en methode.** In een gerandomiseerd, dubbel-blind klinisch onderzoek werden blijvende gebitselementen met cariës nabij of tot in de pulpa en een positieve reactie op de koudetest behandeld door middel van een partiële pulpotomie met MTA (MTA Angulus) of een biokeramisch materiaal (Total Fill BC). Een ervaren operateur voerde alle behandelingen onder de microscoop uit. Na volledige cariësexcavatie werd het aangedane deel van de pulpa verwijderd met een diamantboor en gedurende 30 seconden gedesinfecteerd met een wattenbol gedrenkt in 1,5% natriumhypochloriet. Daarna werd een wattenbol met fysiologisch zout aangebracht (2 minuten). Bij aanhoudende bloeding werd nog een deel van de pulpa verwijderd. De pulpa werd pas overkapt totdat er roze weefsel zonder heftige bloeding was bereikt. De patiënt werd vervolgens na 3 maanden en daarna halfjaarlijks gezien tot en met 2 jaar na de behandeling. Primaire uitkomstmaat was endodontisch succes (klachtenvrij, normale reacties op klinische testen en geen röntgenologische afwijkingen). Secundaire uitkomstmaat was postoperatieve pijn (gemeten op een visueel analoge schaal). Resultaten werden met een Cox- en logistische regressieanalyse geanalyseerd.

**Resultaten.** Er werden in totaal 137 pulpotomieën uitgevoerd (MTA: n = 74; biokeramisch materiaal: n = 63) bij 123 patiënten. Het betroffen vooral molaren (80%) en premolaren (17%). In 90% van de gevallen betrof het proximale cariës. Uiteindelijk faalden 8 gebitselementen binnen 6 maanden in de MTA-groep en 11 binnen 1,5 jaar in de biokeramische groep. In alle gevallen waarin de pulpotomie faalde werd vervolgens een wortelkanaalbehandeling uitgevoerd. Het type overkappingsmateriaal bleek niet van significante invloed op het endodontische succes. Factoren die wel geassocieerd leken met een lager

endodontisch succes waren secundaire cariës (HR: 3,5; 95% BI: 1,0-12,5) en elke extra minuut voordat hemostase van de pulpawond was bereikt (HR: 1,6; 95% BI: 1,0-2,5). Er was een significant grotere kans op napijn in de biokeramische groep (OR: 4,7; 95% BI: 2,3-9,7). Ook hier gaf elke extra minuut voor hemostase een hogere kans op napijn (OR: 3,1; 95% BI: 2,1-4,4).

**Beschouwing.** De overleving van de partiële pulpomotomie bij blijvende gebitselementen lag in dit onderzoek op 86% na 2 jaar, wat vanuit klinisch oogpunt acceptabel is. Op basis van endodontisch succes werd er geen significant verschil tussen de 2 overkappingsmaterialen gevonden. Wel leek het biokeramische materiaal significant meer geassocieerd met een hogere postoperatieve pijnscore. Een directe verklaring is hiervoor niet te vinden, behalve dat het in de biokeramische groep net wat langer duurde eer hemostase was bereikt (gemiddeld 4,16 minuten bij de MTA-groep en 4,36 minuten bij de biokeramische groep). Dit duidt wellicht op een meer ontstoken pulpa bij de biokeramische groep. Wanneer gekeken wordt naar de waarde van de pijnscore, had 90% in de MTA-groep en 87% in de biokeramische groep een VAS-score van 3 of lager (op een schaal van 10). De maximale pijnscore betrof 1 score van 5 in de biokeramische groep. Dit is een klein verschil en lijkt geen grond om het ene materiaal boven het andere te verkiezen. In een ander gerandomiseerd klinisch onderzoek bleek er na 1 jaar geen verschil in endodontisch succes tussen MTA of een biokeramisch materiaal (Biodentine) (Singh et al, 2023). In een onderzoek waarin ProRoot MTA en 2 andere biokeramische materialen werden vergeleken (Biodentine en Totalfill BC Fast set putty), was er ook geen verschil in endodontisch succes na 1 jaar (Taha et al, 2022).

Dan blijft er nog 1 vraag over: is een partiële pulpomotomie een alternatief voor een volledige wortelkanaalbehandeling wanneer er sprake is van irreversibele pulpitis? Want hoewel niet de gehele pulpa ontstoken hoeft te zijn, kan het klinisch soms lastig zijn om een ontstoken van een gezonde pulpa te onderscheiden. Op de middellange termijn lijkt een pulpomotomie net zo succesvol op basis van endodontisch succes en postoperatieve pijn (Tomson et al, 2023). Er is 1 gerandomiseerd klinisch onderzoek waarbij het endodontische succes van een partiële pulpomotomie werd vergeleken met een wortelkanaalbehandeling bij molaren met irreversibele pulpitis (Asgary et al, 2015). Na 5 jaar bleek er geen significant verschil tussen beide. De partiële pulpomotomie lijkt dus een reële behandeloptie bij blijvende gebitselementen met pulpitis-klachten. En: als het misgaat kan altijd nog een 'echte' wortelkanaalbehandeling worden uitgevoerd.

M.C.F.M. de Kuijper, J.J.R. Huddleston Slater

#### BRON & LITERATUUR

\* Tzanetakos GN, Koletsis D, Georgopoulou M. Treatment outcome of partial pulpotomy using two different calcium silicate materials in mature permanent teeth with symptoms of irreversible pulpitis: a randomized

clinical trial. *Int Endod J* 2023; 56: 1178-1196.

- \* Asgary S, Eghbal MJ, Fazlyab M, Baghban AA, Ghodousi J. Five-year results of vital pulp therapy in permanent molars with irreversible pulpitis: a non-inferiority multicenter randomized clinical trial. *Clin Oral Investig* 2015; 19: 335-341.
- \* Singh DVV, Taneja S, Fatima S. Comparative evaluation of treatment outcome of partial pulpotomy using different agents in permanent teeth-a randomized controlled trial. *Clin Oral Investig* 2023; 27: 5171-5180.
- \* Taha NA, Al-Rawash MH, Imran ZA. Outcome of full pulpotomy in mature permanent molars using 3 calcium silicate-based materials: A parallel, double blind, randomized controlled trial. *Int Endod J* 2022; 55: 416-429.
- \* Tomson PL, Vilela Bastos J, Jacimovic J, Jakovljevic A, Pulikkotil SJ, Nagendrababu V. Effectiveness of pulpotomy compared with root canal treatment in managing non-traumatic pulpitis associated with spontaneous pain: A systematic review and meta-analysis. 2023; 56 Supple 3: 355-369.

## Hyaluronzuur bij extractie derde molaren

**Introductie.** Het chirurgisch verwijderen van een derde molaar is een behandeling waar menig patiënt enorm tegenop ziet. Napijn, zwelling en trismus komen bij meer dan 1 op de 10 patiënten voor (KIMO, 2020). Is er een manier om het risico op deze complicaties te verminderen? In het klinische onderzoek van Kokash et al (2023) stond deze vraag centraal. Het achterlaten van collageen in de alveole zou de wondgenezing bevorderen. Het toevoegen van hyaluronzuur zou een gunstig effect kunnen hebben op het voorkomen van zwelling, trismus en ontsteking na chirurgische verwijdering van de derde molaar.

**Materiaal en methode.** In een split-mouth gerandomiseerd klinisch onderzoek werden 20 gezonde patiënten (18-25 jaar) met een indicatie voor verwijdering van 2 geïmpacteerde derde molaren in de onderkaak geïncludeerd. Beide molaren hadden een vergelijkbare impactie. In 2 zittingen, met een tussenpoos van 14 dagen, werden de derde molaren chirurgisch verwijderd na het vrijleggen door middel van een flap. Bij iedere patiënt werd willekeurig per zitting bepaald of er in de extractiealveole collageencapsules (900 mg) werden ingesloten of een combinatie van collageencapsules en 5 ml hyaluronzuur (2%). Alle patiënten kregen amoxicilline/clavulaanzuur, paracetamol en chloorhexidinespoeling voorgeschreven. Voorafgaand aan de extracties werd de maximale mondopening gemeten. Om trismus na extractie te beoordelen, werd voor de behandeling met flexibele tape de afstand gonion-laterale canthus, tragus-labiale commisuur en de afstand pogonion-tractus gemeten in millimeters. Postoperatief werden na op dag 3 en 7 dezelfde metingen herhaald door een onafhankelijke, geblindeerde onderzoeker. Zwelling werd uitgedrukt als het verschil tussen pre- en postoperatieve afstanden in millimeters, waarna deze gedeeld werden door de preoperatieve waarden om op een percentage uit te komen. Een hoger percentage geeft dus

Referentielijn	Collageen		Collageen + hyaluronzuur	
	%	sd	%	sd
Laterale canthus - gonion				
Dag 3	4,2	(2,8)	5,8	(3,7)
Dag 7*	1,1	(1,3)	2,5	(2,1)
Tragus - commissuur				
Dag 3*	5,7	(3,2)	8,7	(4,7)
Dag 7*	1,4	(2,0)	4,3	(4,3)
Tragus - pogonion				
Dag 3*	3,4	(2,0)	6,8	(4,9)
Dag 7*	0,7	(0,8)	3,0	(3,9)

\* = een significant verschil aan tussen de groepen (alle  $p < 0,03$ )

**Tabel 1.** Zwelling (% en standaarddeviatie) op basis van 3 referentielijnen die preoperatief werden gemeten met flexibele tape.

meer trismus aan.

**Resultaten.** Er waren geen significante verschillen in mate van impactie, angulatie, extractietechniek (osteotomie, osteotomie en splitsen) of operatietijd (22 versus 23 minuten) tussen de beide zijden van een patiënt. Ook was er geen verschil in de preoperatieve mondopening tussen beide groepen. De mondopening op dag 3 en 7 was significant groter voor de groep bij wie collageen en hyaluronzuur werd gebruikt (gemiddeld 52 mm versus 44 mm op dag 3 en 32 mm versus 19 mm op dag 7). Ook had deze groep significant minder zwelling op dag 3 en 7 (zie tab. 1).

**Beschouwing.** Het sterke punt van dit onderzoek is het split-mouth-ontwerp, waardoor de patiëntfactoren hetzelfde blijven. Het is echter niet duidelijk of de afname in zwelling en trismus ook klinisch relevant is. Heeft de patiënt bijvoorbeeld minder pijnstillers kunnen innemen en is er minder afwezigheid op werk of school geweest? Het gebruikte collageen werd toegediend als capsule en niet als spons of plug, zoals gebruikelijk is. De onderzoeken waarnaar gerefereerd wordt hebben ook collageensponsjes onderzocht en geen capsules. Een split-mouth-onderzoek met spontane genezing als controlegroep zou interessant zijn. Bovendien kregen patiënten een week augmentin voorgeschreven, wat niet gebruikelijk is in Nederland. De vertaalslag naar de Nederlandse mondzorgpraktijk is daarom lastig.

## J. Pijpe

### BRON & LITERATUUR

\* *Kokash M, Darwich K, Ataya J.* The effect of hyaluronic acid addition to collagen in reducing the trismus and swelling after surgical extraction of impacted lower third molars: a split-mouth, randomized controlled study. *Clin Oral Investig* 2023; 27: 4659-4666.

\* *KIMO.* Klinische praktijkrichtlijn 'Derde molaar'. Utrecht: KIMO, 2020.

## Preventief scannen van gebitsprothesen voor verpleeghuisbewoners

**Introductie.** Het kwijtraken van een gebitsprothese is geen zeldzaamheid in zorginstellingen. Voor kwetsbare ouderen ook met grote gevolgen van dien zoals problemen met innemen van voeding, verminderd waardigheidsgevoel en afname van kwaliteit van leven (QoL). Hoe langer zonder gebitsprothese, hoe moeilijker men aan een nieuwe gebitsprothese kan wennen. Daarnaast is tandheelkundige zorg in dergelijke instellingen niet vanzelfsprekend en kan het vervaardigen van een nieuwe gebitsprothese wel tot 2 maanden duren waarbij meerdere afspraken nodig zijn en een eventuele wachtlijst nog niet meegerekend is. Een digitale scan van de gebitsprothese zou daarbij uitkomst kunnen bieden voor als een gebitsprothese kwijtraakt.

Doel van het onderzoek van Gillway en Doshi was de haalbaarheid te beoordelen van het (preventief) digitaal scannen van gebitsprothesen en het 3D-printen van replica's voor bewoners van verpleeghuizen. In het onderzoek werd ook nagegaan of het vervaardigingsproces en de vervangende gebitsprothese acceptabel waren voor de betreffende bewoners.

**Materiaal en methode.** Voor 8 bewoners van verpleeghuizen werden de eigen gebitsprothesen gescand met een handscanner en in een tandtechnisch lab geprint. De geprinte exemplaren werden gepast en er werd een interview afgenomen.

Gemiddeld duurde het scannen 10 minuten en kostte het printen 20 minuten. De data van de scan werd vertrouwelijk verstuurd en in een beveiligde omgeving opgeslagen. De gebitsprothese kon à la minute geprint worden. Kwalitatieve data uit de interviews toonde dat alle deelnemers tevreden waren met zowel de replica als het vervaardigingsproces.

**Resultaten.** Het scannen en printen van de prothesen was relatief eenvoudig. Er werd een hoge mate van tevredenheid gezien na het scannen en 3D-printen van een gebitsprothese bij kwetsbare ouderen in zorginstellingen. Een scan kan derhalve uitkomst bieden om een gebitsprothese te vervangen indien deze kwijtgeraakt of onherstel-

baar beschadigd is. De validiteit van dit onderzoek werd verminderd als gevolg van een beperkte onderzoekspopulatie. Een onderzoek met een grotere onderzoekspopulatie, waarbij dezelfde criteria gehanteerd worden, zou meer inzicht bieden in het gebruik van scans en 3D-prints ten behoeve van replica-gebtsprothesen in verpleeghuizen.

**Beschouwing.** Volledige gebtsprothesen raken met enige regelmaat zoek in zorginstellingen, wat niet alleen een hoop ongemak voor de patiënt met zich meebrengt maar ook veel tijd en geld kost wanneer er een nieuw exemplaar moet worden gemaakt. Bovendien kunnen veel patiënten niet wennen aan een nieuwe gebtsprothese en verlangen zij doorgaans terug naar de oude vertrouwde vormgeving van het oude gebit.

Om die reden is het vooraf scannen een goede optie om zo het leed te verzachten en snel met een nieuwe gebtsprothese te kunnen komen dat exact hetzelfde is als de oude vertrouwde prothese. Er zijn echter wel kosten mee gemoeid, maar dit zal een fractie zijn van alle zorgkosten die al gemaakt worden bij een opname in het verpleeghuis, alsmede de kosten voor het vervaardigen van een nieuwe gebtsprothese waar mensen ook mogelijk niet aan kunnen wennen. Daarom is het zeker het overwegen waard dit te doen en wellicht zelfs ook vast te laten leggen in zorgrichtlijnen voor mondzorg in zorginstellingen.

E. Tepper, A. Visser

#### BRON & LITERATUUR

\* Gillway N, Doshi M. Digital denture scanning and 3D printing for residents in care homes: a feasibility study for pre-empting denture loss. *Gerodontology* 2023; Oct 29. Online ahead of print.

## Schisis en agenesie van de laterale incisief

**Introductie.** Patiënten die geboren zijn met een (cheilo)gnatho(palato)schisis missen vaak een laterale incisief (39,1%) door het defect in het kaakbot (Bartzela et al, 2013). Er kan verschillend worden omgegaan met het daardoor ontstane diasteem om de orale functie en esthetiek te herstellen. Welke overwegingen spelen een rol om te kiezen tussen orthodontisch sluiten, implantologie of een prothetisch-restauratieve voorziening? Clerc et al (2023) doorzochten op een systematische wijze de literatuur om tot een beslissboom te komen waarin de behandelaar handvatten krijgt om een keuze te maken.

**Materiaal en methode.** In 6 databases werd gezocht naar klinische onderzoeken waarin de behandeling van volwassen schisispatiënten met agenesie van een laterale bovenincisief werd beschreven. De primaire uitkomstmaat was het succes van de behandeling en de secundaire uitkomstmaat de patiënttevredenheid. Onderzoeken zonder vergelijkende behandeling of die deze uitkomstmaten niet rapporteerden werden geëxcludeerd. Overige exclusiecri-

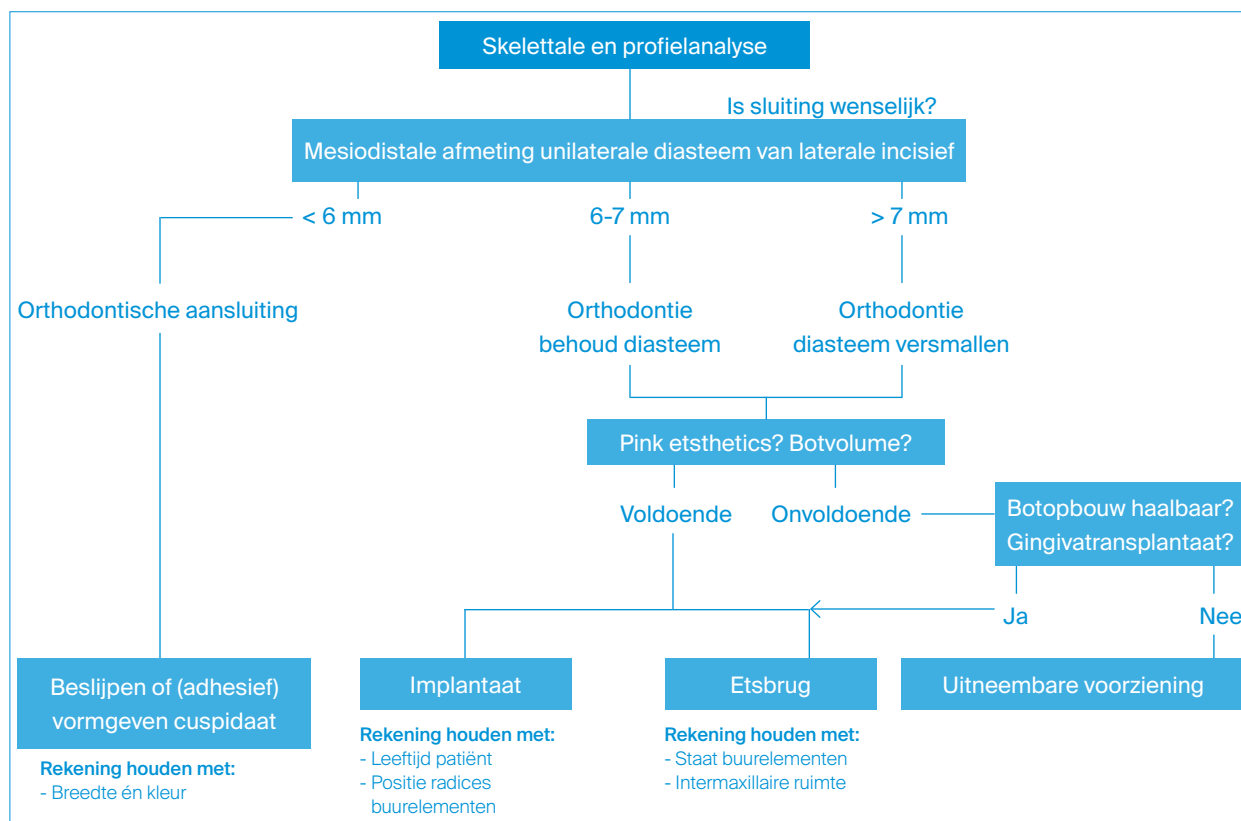
teria waren onderzoeken in een taal anders dan Engels of Frans en gepubliceerd vóór 2007. Twee reviewers doorliepen onafhankelijk het selectieproces. Het risico op bias werd beoordeeld. Voor implantaatkronen werd een meta-analyse uitgevoerd. Interbeoordeelaarsbetrouwbaarheid werd berekend door middel van de Cohen's kappa.

**Resultaten.** De zoekopdracht leverde 1.273 artikelen op, waarvan uiteindelijk 26 artikelen werden geïncludeerd met een goede interbeoordelaarsbetrouwbaarheid (Cohen's kappa van 0,9). Het betroffen 5 casus-controle-onderzoeken en 21 casusonderzoeken. Binnen de onderzoeken kregen 429 patiënten een implantaatkroon, bij 204 werd de ruimte orthodontisch gesloten, bij 116 werd een (ets)brugconstructie vervaardigd en 10 patiënten werden behandeld met uitneembare prothetiek. In de meta-analyse uit 14 onderzoeken over implantaatbehandeling werd een overlevingspercentage van 97% (95% BI: 95%-100%;  $I^2 = 0\%$ ) gevonden na 5 tot 8 jaar op basis van 161 implantaten. Het succes van een brug of uitneembare constructies was niet goed te meten. Twee geïncludeerde onderzoeken keken naar patiënttevredenheid van orthodontisch sluiten, vaste (implantaat/brug) of uitneembare constructies. De patiënten waren tevredener met het orthodontisch sluiten of een vaste voorziening, dan over een uitneembare voorziening. Het type (implantaat of brug) leek niet uit te maken. Bothoogte en -breedte ter plaatse van het kaakdefect, symmetrie van de agenesieën in de maxilla, grootte van het diasteem en de anteriore-posteriore groei van de maxilla waren een belangrijke factor in de besluitvorming. Op basis van het literatuuroverzicht werd een beslissboom gemaakt met mogelijke afwegingen in de besluitvorming voor de behandeling (afb. 1).

**Beschouwing.** De behandeling van een schisispatiënt is een multidisciplinaire aangelegenheid en zal individueel moeten worden afgestemd (Kuijpers-Jagtman et al, 2015). De beslissboom geeft een aantal handvatten die de behandelaar kunnen helpen in de besluitvorming.

Er zijn een aantal overwegingen die ontbreken in de beslissboom, maar wel aan bod kwamen in de tekst. Veel patiënten met een volledige schisis krijgen te maken met een onderontwikkeling van het middengezicht, waarvoor uiteindelijk een orthognatische correctie geïndiceerd is. De mate van skeletale afwijking en noodzaak voor een LeFort I kan bepalend zijn in de keuze voor het al dan niet sluiten van diastemen in de bovenboog.

Het is van belang te streven naar harmonie in de lachlijn met een gecentreerde mediaanlijn. In het onderzoek van Clerc et al wordt uitgegaan van een unilateraal defect en agenesie. Beoordeling van de contralaterale incisief in vorm en conditie kan meespelen in de keuze van de behandelopties. Ook de cuspidaat moet voldoende passend zijn qua kleur en vorm om te kunnen gebruiken als vervangende laterale incisief. De buurelementen grenzend aan het schisisdefect zijn vaak afwijkend (smaller) van vorm. Als deze restauratieve hercontourering behoeft, zal het resterende diasteem smaller zijn en mogelijk voor



**Afb. 1.** Beslisboom agnesie laterale incisief bij schisispatiënten. Deze beslisboom is een bewerking van de afbeelding in het artikel, op geleide van overwegingen uit de beschouwing.

sluiting in aanmerking komen.

Wanneer gekozen wordt voor het open houden van het diasteem, kan de laterale incisief worden vervangen door middel van een (ets)brug, implantaat of uitneembare gebitsprothese. Indien er sprake is van een defect in de weke delen, zal er rekening moeten worden gehouden met de reinigbaarheid van de voorziening. Een uitneembare voorziening kan dan genoodzaakt zijn. Bij een goed te reinigen vaste voorziening kan gebruikgemaakt worden van roze porselein voor een fraaier esthetisch resultaat.

Welke voorziening het ook betreft, de stabiliteit van de gerestaureerde boog is bij schisis altijd onderhevig aan relapse en permanente retentie wordt daarom geadviseerd.

In alle schisisgerelateerde onderzoeken speelt de heterogeniteit parten. In deze beslisboom is geen onderscheid gemaakt tussen unilaterale of bilaterale schisis, wat de complexiteit van de behandelkeuze wel degelijk kan beïnvloeden.

**W. Schulte**

#### BRON & LITERATUUR

- \* Bartzela TN, Carels CE, Bronkhorst EM, Kuijpers-Jagtman AM. Tooth agenesis patterns in unilateral cleft lip and palate in humans. Arch Oral Biol 2013; 58: 596-602.
- \* Clerc MM, Detzen L, Vi-Fane B, et al. Replacement of missing lateral incisors for patients with cleft lip and palate: A decision-making tree based on a systematic review of the literature. J Prosthet Dent 2023; S0022-3913(23)00489-4. Online ahead of print.

- \* Kuijpers-Jagtman AM, Mink van der Molen AB, Bierenbroodspot F, Borstlap WA. Interdisciplinaire orthodontisch-chirurgische behandeling van schisis van 9 tot 20 jaar. Ned Tijdschr Tandheelkd 2015; 122: 637-642.

## Parodontitis is geassocieerd met cerebrovasculair accident

**Introductie.** Parodontitis wordt algemeen beschouwd als een risicofactor voor atherosclerose (Schenkein et al, 2020), cardiovasculaire ziekten (Gao et al, 2021) en diabetes mellitus (Kumar et al, 2014). Het onderliggende mechanisme verloopt via ontstekingsmediatoren of bacteriën die vrijkomen uit parodontaal weefsel en in de bloedcirculatie terecht komen (Schenkein et al, 2020). Een groep wetenschappers in China onderzocht of er ook een associatie bestaat tussen parodontitis en cerebrovasculair accident (Zheng et al, 2023).

**Materiaal en methode.** De wetenschappers maakten gebruik van de gegevens van een in de Verenigde Staten uitgevoerd gezondheidsonderzoek. Uit de onderzoekspopulatie selecteerden zij 6.460 participanten van 30 jaar of ouder, van wie gegevens beschikbaar waren over parodontitis, body mass index, diabetes mellitus, hypercholesterolemie, hypertensie, lichaamsbeweging, roken en alcoholconsumptie. Deze groep was representatief voor 92.856.028 Amerikanen. Parodontitis was gediagnosticeerd met de variabelen verlies van parodontale aanhechting (CAL) en pocketdiepte (PPD) en op basis daarvan

Classificatie	Verlies van parodontale aanhechting (CAL)		Pocketdiepte (PPD)
Milde parodontitis	≥ 2 interproximale locaties met CAL ≥ 3 mm bij niet hetzelfde gebitselement	EN	≥ 2 interproximale PPD ≥ 4 mm van niet hetzelfde gebitselement óf 1 interproximale PPD ≥ 5 mm
Matige parodontitis	≥ 2 interproximale locaties met CAL ≥ 4 mm bij niet hetzelfde gebitselement	OF	≥ 2 interproximale PPD ≥ 5 mm bij niet hetzelfde gebitselement
Ernstige parodontitis	≥ 2 interproximale locaties met CAL ≥ 6 mm bij niet hetzelfde gebitselement	EN	≥ 1 interproximale PPD ≥ 5 mm

Afb. 1. Classificatie van de mate van parodontitis.

beoordeeld als mild, matig of ernstig (tab. 1). Een cerebrovasculair accident was geregistreerd als een participant positief antwoordde op de vraag of een zorgverlener ooit bij hem of haar deze diagnose had gesteld. De belangrijkste statistische analyses vonden plaats met gebruik van logistische regressiemodellen.

**Resultaten.** Van de participanten hadden 143 (2,2%) milde, 2.285 (35,4%) matige en 695 (10,7%) ernstige parodontitis, terwijl voor 181 (2,8%) een cerebrovasculair accident werd geregistreerd. Ten opzichte van participanten zonder parodontitis was de kans op een cerebrovasculair accident bij participanten met matige en ernstige parodontitis statistisch significant groter (respectievelijk OR: 1,71; 95%BI: 1,17-2,50 en OR: 2,55; 95%BI: 1,25-5,21). Deze associaties bleven bestaan na statistische correctie voor eerst etniciteit en geslacht, vervolgens voor body mass index, diabetes mellitus, hypercholesterolemie, lichaamsbeweging en alcoholconsumptie en ten slotte voor leeftijd. Bij verdere correctie voor ook nog roken en hypertensie bleef de associatie echter niet intact.

**Beschouwing.** Matige en ernstige parodontitis bleken statistisch significant geassocieerd met cerebrovasculair accident, maar milde parodontitis niet. Dit suggereert dat parodontale behandeling die beoogt milde parodontitis niet te laten onttaarden in matige en ernstige parodontitis het ontstaan van een cerebrovasculair accident kan vermijden. Of dit werkelijk zo is, zal met wetenschappelijk onderzoek moeten worden bewezen. Het risico op een cerebrovasculair accident bleek met respectievelijk een factor 1,71 en 2,55 toe te nemen bij matige en ernstige parodontitis in vergelijking met de afwezigheid van parodontitis. Dit is een aanmerkelijk risico dat preventieve aandacht vereist omdat de gevolgen van een cerebrovasculair accident vaak desastreus zijn.

Het is jammer dat, zoals de wetenschappers ook zelf melden, in dit onderzoek de diagnose cerebrovasculair accident louter subjectief is vastgesteld. Dat tast de betrouwbaarheid van de uitkomsten aan en verdient terughoudendheid bij het trekken van conclusies. Bovendien kon hierdoor geen onderscheid worden gemaakt tussen een cerebrovasculair accident door ischemie of bloeding, oftewel herseninfarct en hersenbloeding. Wereldwijd betrof in 2019 de incidentie van cerebrovasculair accident in 62,4% van de gevallen een herseninfarct en in de overige gevallen een hersenbloeding (GBD 2019 Stroke Collaborators, 2021). Bij de associatie tussen parodontitis en herseninfarct kan het onderliggende mechanisme hetzelfde zijn als bij de associaties tussen

parodontitis en de eerdergenoemde ziekten. Bij de associatie tussen parodontitis en hersenbloeding is dit waarschijnlijk niet het geval.

In de conclusieparagraaf van dit artikel benadrukken de wetenschappers dat het uitgevoerde onderzoek nationaal representatief is. Daarmee wekken zij de suggestie van een grote mate van betrouwbaarheid, maar in de vorige alinea van dit excerpt is al een kanttekening bij de betrouwbaarheid geplaatst. Vervolgens voelen de wetenschappers zich ook geroepen om in de conclusieparagraaf iets te zeggen over de mogelijke waarde van de preventie van parodontitis bij de preventie van cerebrovasculaire accidenten. Ze eindigen deze paragraaf zelfs met: "Dental health management may be of benefit to stroke prevention". Dat zou best kunnen, maar lijkt vooralsnog te eenvoudig gesteld. Zelfs is preventie van parodontitis al vervangen door "dental health management" en wordt dit niet alleen gesteld in relatie tot herseninfarct, maar wordt de algemene term "stroke" (zowel herseninfarct als hersenbloeding) gebruikt. Daarnaast kan het verloren gaan van de associatie tussen enerzijds cerebrovasculair accident en anderzijds matige en ernstige parodontitis na toevoeging van roken en hypertensie aan het statistische regressiemodel duiden op confounding van deze 2 variabelen. Mogelijk zijn roken en hypertensie belangrijker voor het optreden van een cerebrovasculair accident dan parodontitis. Vooralsnog lijkt het beter de conclusie te beperken tot de constatering dat aanwijzingen zijn gevonden voor een associatie tussen gevorderde parodontitis en cerebrovasculair accident.

### C. de Baat

#### BRON & LITERATUUR

- \* Zheng X, Li X, Zhen J, et al. Periodontitis is associated with stroke. *J Transl Med* 2023; 21: 697.
- \* Gao K, Wu Z, Liu T, et al. Risk of coronary heart disease in patients with periodontitis among the middle-aged and elderly in China: a cohort study. *BMC Oral Health* 2021; 21: 621.
- \* GBD 2019 Stroke Collaborators. Global, regional, and national burden of stroke and its risk factors, 1990-2019: a systematic analysis for the Global Burden of Disease Study 2019. *Lancet Neurol* 2021; 20: 795-820.
- \* Kumar M, Mishra L, Mohanty R, Nayak R. "Diabetes and gum disease: the diabolic duo." *Diabetes Metab Syndr* 2014; 8: 255-258.
- \* Schenkein HA, Papananou PN, Genco R, Sanz M. Mechanisms underlying the association between periodontitis and atherosclerotic disease. *Periodontol* 2000 2020; 83: 90-106.