

Antibiotica en infecties in de tandheelkundige praktijk



L. Abraham-Inpijn
Antibiotica en infecties. Antibiotica in de tandheelkundige praktijk
Houten: Bohn Stafleu van Loghum, 2016
132 bl. € 24,99
ISBN 978 90 368 0541 4

Jarenlang ongebreidel gebruik van antibiotica heeft tot resistentie geleid. Wereldwijd is het besef ontstaan dat het ontstaan van resistentie een bedreiging vormt in de infectiebestrijding. Ook in de tandheelkunde wordt vaak en regelmatig op onjuiste gronden een antibioticum voorgeschreven. Daarom is het zo goed dat over dit onderwerp een up-to-date tekstboek is verschenen dat is toegespitst op de tandheelkundige praktijk.


Het boek heeft 10 hoofdstukken die behoorlijk uitgebreid en toegepast voor de tandheelkunde het speelveld van antimicrobiële middelen, micro-organismen en infecties bespreken. Werking, resistentie, patiëntfactoren, indicatie en toepassing van antibiotica worden systematisch besproken. De indicatie tot antibioticaprofylaxe of het toepassen van een antibioticascerm worden aan de hand van afwijkingen en/of medicatiegebruik toegelicht.

Ook wordt aangegeven wanneer antimicrobiële middelen niet zijn geïndiceerd. Daarbij is de recent, ná het verschijnen van dit boek, ontwikkelde richtlijn voor antibioticumgebruik bij gewrichtsprothesen nog niet opgenomen. Ieder hoofdstuk is voorzien van uitgebreide literatuurreferenties. Helaas ontbreekt een register.

Door de zorgvuldige benadering valt echter op dat er nog veel discussie blijft bestaan over de juiste toepassing van antibiotica. Derhalve was het voor de auteur lastig om een eenduidig advies voor de algemene praktijk vast te stellen. Wel wordt de lezer alle afwegingen om tot een goede keuze te komen goed voorgelegd.

Het boek is uitermate geschikt voor tandheelkundestudenten. Ook tandartsen en tandarts-specialisten die de veranderde inzichten op gebied van antibioticagebruik moeten toepassen zullen hiermee de benodigde kennis kunnen verkrijgen.

Klinische gevolgen als de positie van het implantaat verandert



P.J.A. van Eekeren
Clinical consequences when changing the position of the implant-abutment interface
Amsterdam: Vrije Universiteit Amsterdam, 2016
123 bl., geïll.


In dit proefschrift wordt verslag gedaan van een vergelijkend onderzoek waarbij patiënten eenzelfde implantaatsysteem krijgen met slechts 1 verschil: namelijk de spleet tussen het implantaat en het abutment op botniveau (groep A) en de spleet van 2,5 mm erboven (groep B). De 33 patiënten kregen zowel een implantaat uit groep A, als een implantaat uit groep B. Een jaar na plaatsen was bij de implantaten van groep A $0,4 \pm 0,4$ mm botresorptie opgetreden en bij de implantaten van groep B $0,2 \pm 0,5$ mm. Al zijn deze verschillen minimaal, het leverde wel een significant verschil op ten gunste van de implantaten waarbij de spleet boven het botniveau ligt, de zogenoemde 'soft tissue level'-implantaten.

Een nadere analyse van de onderzoeksgegevens leverde op dat de dikte van de mucosa bij de implantaten met de overgang van het implantaat en het abutment op botniveau, de zogenoemde 'bone level'-implantaten, belangrijk was. Bij een dikte van minder dan 2 mm was het botverlies significant meer dan bij een dikte van meer dan 2 mm. Dat verschil was bij de soft tissue level implantaten niet waarneembaar. Kortom, niet alleen de hoogte van de

randspleet is belangrijk, maar ook de dikte van de mucosa.

Naast de botveranderingen werd in het onderzoek tevens naar de levenskwaliteit van deze patiëntengroep gevraagd met behulp van de Oral Health Related Quality of Life-vragenlijst. De implantaten werden in de zijdelingse delen van de boven- of onderkaak geplaatst en steeds werd op 2 implantaten een brug geplaatst. De vraag was of het plaatsen hiervan de levenskwaliteit verbeterde. Dit bleek inderdaad het geval, waarbij het effect echter al zichtbaar was nog voordat de brug in de mond was geplaatst, namelijk op het moment direct na het plaatsen van implantaten! Voor een verklaring van dit merkwaardige resultaat verwees de onderzoeker naar artikelen waarin het begrip consumententevredenheid wordt gedefinieerd. Daaruit komt naar voren dat mensen vaak al tevreden zijn met hun aanschaf nog voordat ze het product hebben gebruikt. Hoe dan ook, het blijft een merkwaardig resultaat.

Tand- en mondpathologie



P.J. Slootweg (ed.)
Dental and oral pathology
Berlijn/Heidelberg: Springer,
2016
362 bl., geïll. € 274,54
ISBN 978 3 319 28084 4

In het onder redacteurschap van prof. dr. P.J. Slootweg, bijgestaan door ruim 10 merendeels buitenlandse auteurs, geschreven boek 'Dental and oral pathology' worden vrijwel alle denkbare aandoeningen die in en rond de mond kunnen voorkomen aan de orde gesteld. Bijzonder is dat alle afwijkingen in alfabetische volgorde, encyclopedisch, worden besproken. Iedere afwijking wordt in een duidelijk herkenbare structuur behandeld in een uitstekend toegankelijke tekst. Waar nodig is de tekst met fraaie microscopische kleurenafbeeldingen en soms ook met röntgenopnamen geïllustreerd. Aan het eind van iedere besproken afwijking wordt een geselecteerd aantal literatuurverwijzingen vermeld.

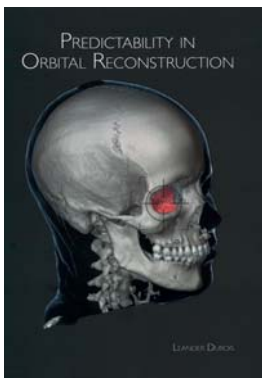
Zoals in het voorwoord is vermeld, is het boek vooral bedoeld om de algemeen-pathologen in te wijden in de voor hen niet altijd bekende histopathologische aspecten van in

en rond de mond voorkomende afwijkingen en op die manier bij te dragen aan een betere klinisch-histopathologische afstemming. Ook voor mka-chirurgen met bijzondere belangstelling voor mondziekten is het boek een waardevolle aanvulling op reeds bestaande leerboeken en atlassen op het gebied van mondziekten.

Academisch proefschrift

D.B. Tuinzing

Reconstructie van de orbita



L. Dubois
Predictability in orbital reconstruction
Amsterdam: Universiteit van Amsterdam, 2016
217 bl., geïll.
ISBN 978 90 6464 992 9

Fracturen van de zygoma komen relatief veel voor. Afhankelijk van de ernst van het trauma kan de behandeling bestaan uit het 'trekken' aan de zygoma met een 'eentandsbeenhaak', waarbij het botdeel in de goede positie terug 'springt' en reconstructie van gecompliceerde fracturen, waarbij de oogkas ernstig is gedeformeerd.

In dit proefschrift worden 3 controversiële reconstructie-onderdelen besproken: 1. de indicatie voor de behandeling, 2. de timing en 3. het materiaal waarmee de oogkas wordt gereconstrueerd: met eigen bot of alloplastisch materiaal.

Over de indicatie voor acute behandeling, wanneer oogspieren zijn ingeklemd of als de visus verloren dreigt te gaan door zwelling of bloeding in de oogkas, is consensus in de onderzoeksliteratuur.

Wat betreft de timing kan onderscheid worden gemaakt tussen acute (binnen 2 uur), vroege (binnen 2 weken) en langer dan 2 weken uitgestelde reconstructie. Bewijs van een gunstiger resultaat na een vroege behandeling dan na een uitgestelde behandeling is in de onderzoeksliteratuur echter onvoldoende gevonden. De veronderstelling dat bij een uitgestelde recon-

structie extra schade ontstaat door vet-atrofie en fibrosering kan eveneens niet wetenschappelijk worden aangetoond. Een argument om aan een uitgestelde behandeling de voorkeur te geven is de mogelijkheid om spontaan herstel van de bewegingsbeperking van het oog de kans te geven en om een patiënt specifiek reconstructie-implantaat te vervaardigen.

Veel aandacht wordt gegeven aan de beoordeling van de complexiteit van de orbitale schade. CT-scans blijken de meest accurate en consistente beoordeling te bieden. Ook wordt uiteengezet hoe een implantaat voor de reconstructie van de orbita het meest succesvol kan worden vervaardigd en geplaatst.

Dit proefschrift is vooral gericht op de benige reconstructie van de orbita. Nader onderzoek naar de reactie van de weke delen in de orbita op het trauma en de chirurgische behandeling lijkt nu geboden. Het onderzoek dat aan dit proefschrift aan ten grondslag ligt, geeft een fraai inzicht in de toekomstmogelijkheden van computergestuurde chirurgie en 3D-printtechnieken. Derhalve aanbevolen voor de jonge en oudere-jonge collegae die zich met orbitatrauma bezighouden!